

Case Report / 증례

스테로이드 및 면역 억제제 치료 중단 후 四物湯 合 逍遙散을 통한 화폐상 습진 치험 증례

강유정¹ · 하동림² · 김준형³ · 안수빈⁴ · 최유민⁵ · 오용택^{6*}

우석대학교 한의과대학(¹학부생)

하동림한의원(²원장)

순창군 보건소(³공보의)

우석대학교 한의과대학 한방내과(⁴수련의)

우석대학교 부속한방병원 침구의학과(⁵교수)

우석대학교 한의과대학 진단학교실(^{6*}교수)

Case Report of Nummular Eczema after Withdrawal of Steroid and Immunosuppression Drugs Improved with Samul-tang Hap Soyo-san

Yu-Jeong Kang¹ · Dong-Lim Ha² · Jun-Hyung Kim³ · Su-Bin Ahn⁴ · Yoo-Min Choi⁵ · Yong-Taek Oh^{6}*

¹College of Korean Medicine, Woosuk University

²Hadonglim Korean Medicine Clinic

³Sunchang Health Center and County Hospital

⁴Dept. of Korean Internal Medicine, College of Korean Medicine, WooSuk University

⁵Department of Acupuncture & Moxibustion Medicine, Korean Medicine Hospital of Woosuk University

^{6*}Dept. of Diagnostics, College of Korean Medicine, Woosuk University

Abstract

Objective : The purpose of this study is to report the clinical effectiveness of herbal decoction(Samul-tang hap Soyo-san.) on whole body nummular eczema.

Method : A patient suffering from nummular eczema received herbal decoction(Samul-tang hap Soyo-san), acupuncture, and electronic-moxibustion treatment. The effectiveness of treatment was evaluated by EASI, DLQI, photography and subjective evaluation of the patient's improvement of symptoms.

Results : After treatment, eczema lesions were remarkably improved. Compared to its peak, EASI improved by 69% and DLQI by 53%. According to photo and symptom changes, purulent exudates were stopped and pruritus was decreased.

Conclusion : This study suggests that Samul-tang hap Soyo-san could show effectiveness on nummular eczema.

Key words : Korean medicine; Nummular eczema; Samultang; Soyosan; Case report

I. 서 론

화폐상 습진은 경계가 확실한 동전 모양의 타원형 또는 원형의 판을 형성하는 질환으로 소수포와 구진이 병변 부위에 산재되어 있는 것이 특징인 질환이다¹⁾. 원인은 아직까지 명확하게 밝혀진 바 없으나 일반적으로 심리적 긴장, 스트레스, 음주, 감염, 유전 등에 의해 유발된다고 알려져 있으며²⁾, 질환의 대다수가 심한 소양증을 보이고 대체적으로 야간에 더 악화되는 경향이 있다. 병변은 사지, 특히 다리에 다발하나 몸통, 손, 발 등 신체 어느 부위든 생길 수 있으며³⁾, 병변부의 크기는 보통 1-3cm²⁾, 대개 직경 10cm 이상은 넘지 않는다. 병변은 진행도에 따라 급성기, 아급성기, 만성기로 나뉘는데, 급성기에는 홍반, 삼출, 수포, 가피가 발생하는 반면, 아급성기에는 건조한 미세균열과 인설이 관찰된다. 만성기에는 위 증상의 반복으로 인해 피부결이 두드러지게 보이고 태선화 상태를 보이며⁴⁾ 대부분의 화폐상 습진은 만성기로 진행되는 경향이 있다⁴⁾.

화폐상 습진에 대한 치료는 일차적으로 전신 스테로이드, 항히스타민제 투여, 국소 스테로이드제 도포 등을 사용하여 환부의 건조감을 줄여주는 것에 초점을 둔다. 만성적인 경과를 보이는 경우, 스테로이드를 환부 내로 직접 주입해주고, 2차 감염 발생 시에는 항생제를 사용한다⁶⁾. 이러한 치료법들은 건조감을 줄여주는데 효과적이나 장기간 사용 시 흉조, 피부 연화, 쿠싱 증후군과 같은 부작용이 일어날 수 있으므로⁷⁾ 만일 스테로이드 치료를 3-4주 지속했음에도 증상이 호전되지 않는다면, 표면 치료보다 원인을 찾아 근본을 치료하는 것이 중요하다⁸⁾.

한의학적 관점에서 화폐상습진은 ‘濕瘡’, ‘錢幣狀濕疹’에 해당한다고 볼 수 있으며⁹⁾ 급성은 濕熱, 만성은 濕熱

蘊積과 血虛風燥 등을 원인으로 보고 환부의 성질에 따라 濕阻型, 血燥型, 血熱型, 濕熱型 등으로 변증하여 치료한다¹⁰⁾.

2018년 건강보험심사평가원에서 발표한 자료에 의하면, 화폐상 습진의 발병률은 2010년 대비 2018년에 2배 증가, 요양급여 또한 3배 가량 증가하여 꾸준한 상승세를 보이고 있다¹¹⁾. 이러한 상승세에 따라 국내 한의학계에서도 화폐상 습진에 대한 연구가 꾸준히 이루어지고 있으며¹²⁾ 최근 보고된 화폐상 습진에 대한 연구로는 黃連阿膠湯과 麻黃附子細辛湯⁷⁾, 加減通清散⁹⁾ 등을 사용하여 질환을 치료한 연구들이 있었다. 하지만 화폐상 습진의 한방 치료에 관한 자료들은 아직 부족한 실정이며, 그동안에 보고된 연구에서 화폐상 습진을 증상 개선과 더불어 정신상태를 고려하여 치료한 사례는 없었다.

이에 저자는 본 연구에서 기존에 보고되지 않은 四物湯과 逍遙散을 20대 남성의 화폐상 습진 치료를 위해 사용하였으며, 이에 유의미한 결과를 보였기에 증례를 보고하는 바이다.

II. 연구대상 및 방법

1. 연구대상

본 연구는 서울특별시 소재 하동림 한의원에 2020년 12월 22일부터 2021년 7월 5일까지 전신의 화폐상 습진을 진단받고 소양감과 진물 등을 주소로 내원한 환자 1명을 대상으로 진행하였다.

1) 윤리적인 승인

본 증례는 2020년 12월 22일부터 2021년 7월 5일까지 한의원에 내원한 환자 1명을 대상으로 한 후향적 증례 보고로서 우석대학교부속한방병원 기관생명윤리위원회(IRB)의 심의를 거쳤다(WSOH IRB H2110-01).

Corresponding author : Yongtaek Oh, Dept. of Diagnostics, College of Korean Medicine, Woosuk University, 61, Seonneomeo 3-gil, Wansan-gu, Jeonju-si, Jeollabuk-do, 54986, Republic of Korea.

(Tel : 063-290-9026, E-mail : ohyt@woosuk.ac.kr)

• Received 2021/10/4 • Revised 2021/11/3 • Accepted 2021/11/10

2. 연구방법

1) 진료 기록부 조사

본 연구는 화폐상 습진 환자를 대상으로 의사의 문진 및 이학적 검사에 근거한 진료 기록부의 기재 내용을 기반으로 후향적 조사를 시행하였다. 또한 전화 연락으로 진료 기록부의 부족한 문진 항목에 대한 추가 질의를 시행하였다.

2) 평가 방법

치료 효과는 EASI(Eczema Area and Severity Index, 습진 중증도 평가), DLQI (Dermatology Life Quality Index, 피부과 삶의 질 척도)와 증상 변화 및 사진 변화를 통해 평가하였다.

① EASI(Eczema Area and Severity Index, 습진 중증도 평가)¹³⁾

먼저 두경부, 상지, 몸통, 하지별로 병변의 면적(%)을 체크하고 그 다음 흉반, 부종, 구진, 줄까짐, 태선화 항목에서 병변의 중증도를 체크하여 점수를 낸다. 점수에 따라 0-15점인 경우 경증, 16-22점은 중증도, 23점 이상인 경우 중증으로 판단한다.

② DLQI(Dermatology Life Quality Index, 피부과 삶의 질 척도)¹⁴⁾

피부과 삶의 질에 대한 질문서로서 지난 한 주 동안에 피부 문제가 얼마나 본인의 생활에 영향을 미쳤는가를 측정하기 위한 지표로 내원 당시의 삶의 질과 치료 과정의 삶의 질을 비교하였다. 본 설문지는 환자로 하여금 직접 작성하도록 하였다. DLQI 점수에 따라 그 영향 정도를 '0-1점은 영향 없음, 2-5점은 조금 영향, 6-10점은 중간 정도 영향, 11-20점은 큰 영향, 21-30점은 극심한 큰 영향'으로 평가한다(Fig. 1, 2).

③ 증상 변화

내원 시 특징적인 환부 상태와 기타 신체 전반의 증상 변화를 기록하였다.

④ 사진 변화

흉반, 삼출, 가피 등의 피부상태 변화를 관찰하고 자 내원 시 최대한 동일한 조명과 환경에서 환부를 매일 촬영하였다.

III. 증 례

1. 환자 : 서○○, M/28세

2. 치료기간 : 2020년 12월 22일 - 2021년 7월 5일

3. 주소증

1) 전신에 산재된 습진: 특히 우측 소퇴부, 양 족부 및 양 수부에 심하다. 병변은 手三理穴 부위의 전완 외측에서 시작하여 팔꿈치, 아랫배, 대퇴 내측, 오금 등 足少陰腎經 및 足少陽膽經으로 퍼지는 양상을 보였다.

2) 습진으로 인해 상당한 스트레스와 우울감을 호소하였다.

4. 발병 동기 및 현병력

2013년 당시 음주, 밤샘 등 컨디션 저하로 화폐상 습진이 발생하였으며 본원 내원 이전 양방 치료로 Prednisolone valeroacetate 3mg/g, Cyclosporine 100mg 사용하였고 한방 치료로는 消風散 合 麗澤通氣湯 加 大黃, 犀角地黃湯加減方, 補中益氣湯加減方, 蔘芪地黃湯을 복용한 적이 있었다. 그 외 식단 조절도 시도해 보았으나 전반적으로 악화가 계속해서 이루어진 상태였다.

5. 과거력 : 2세부터 4-5세경 유년기의 아토피

6. 가족력 : 없음

7. 望聞問切

1) 體格 : 신장 182cm, 체중 62kg

- 2) 睡眠 : 잠들기가 힘들고 자다 1회씩 깬다.
- 3) 飲水 : 2L/일
- 4) 大便 : 1회/일
- 5) 小便 : 5-6회/일, 자다 깨서 1회 가며 노랗고 거품이 심하다.
- 6) 脈診 : 肝火脈, 浮脈, 심한細脈, 腎虛脈

8. 약물 복용력

- 1) 2020년 12월 19일까지 타 한의원에서 蓼苳地黄湯 복용했음.
- 2) 2020년 4월부터 Cyclosporine 100mg 복용 중이며 현재 복용횟수를 2회에서 1회로 줄였으며 내원 직전 이들은 복용 안한 상태.
- 3) 내원 당시 손 부위에 1주일간 Prednisolone valeroacetate 3mg/g을 발랐었고, 치료 시작과 동시에 중지하였음.

9. 치료 방법

1) 침 치료

동방침구제작소의 0.30mm×40mm Stainless steel 호침을 사용하여 1일 1회 총 16회 자침하고 10분간 유침하였다. 환부 전체와 血海(SP10), 陰陵泉(SP9), 太衝(LR3), 曲泉(LR8), 曲池(LI11), 合谷(LI4), 足三里(ST36) 太谿(KI3), 中脘(CV12), 後谿(SI3)에 취혈하였다.

2) 뜸 치료

전자뜸(ON뜸, 한상메딕스, 33mm×20mm)을 사용하여 三陰交(SP6), 內關(PC6), 足三里(ST36)에 치료를 시행하였다.

3) 한약 치료

원내 당전실에서 조제한 四物湯 合 逍遙散을 중심으로 환자의 증상 변화에 따라 변경하여 柴胡, 龜板, 黃耆,

梔子를 가감하였다. 또한 증상 변화에 따라 필요 시 六味地黃丸, 龍膽瀉肝丸, 본원 조제 瘀血처방(牡丹皮, 紅花, 桃仁 君藥) 등을 병행하였다. 각 처방은 《方藥合編》에 의거하여 아래와 같이 구성하였으며 하루 3번(1회 120cc) 한 달씩 복용하였다(Table 1).

Table 1. Composition of Samul-tang Hap Soyo-san

Herb name	Botanical name	Dose (g)
熟地黃	<i>Rehmanniae Radix Preparata</i>	5
當歸	<i>Angelicae Gigantis Radix</i>	5
川芎	<i>Cnidii Rhizoma</i>	5
芍藥	<i>Paeoniae Radix</i>	5
白茯苓	<i>Poria Sclerotium</i>	4
白朮	<i>Atractylodis Rhizoma Alba</i>	4
柴胡	<i>Bupleuri Radix</i>	4
白芍藥	<i>Paeonia lactiflora</i>	4
生薑	<i>Zingiberis Rhizoma Recens</i>	3
薄荷	<i>Menthae Herba</i>	2
甘草	<i>Glycyrrhizae Radix et Rhizoma</i>	2

10. 치료 경과

1) EASI(Eczema Area and Severity Index, 습진 중증도 평가)

2020년 12월 22일 내원 당시 중등도로 평가되었던 화폐상 습진이 2021년 1월 18일, 2021년 2월 23일 증가하여 중증의 점수까지 도달하였다가 한 방 치료를 꾸준히 함에 따라 2021년 7월 5일 8점으로 감소하여 경증에 도달하였다(Fig. 1).

2) DLQI(Dermatology Life Quality Index, 피부과 삶의 질 척도)

본 환자는 내원 초기 2020년 12월 22일, 2021년 1월 18일, 2021년 2월 23일까지 최고 점수인 30 점을 나타내어 화폐상 습진이 삶에 극심한 큰 영향을 미치고 있었고 이후 치료를 꾸준히 받음에 따라 14점으로 감소하였다(Fig. 2).

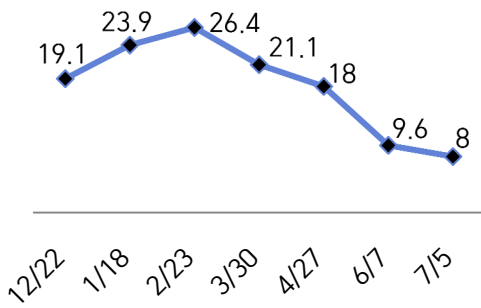


Fig. 1. Changes in EASI during Korean Medicine Treatment
EASI index increased from 2020.12.22 to 2021.2.23 but gradually decreased as he was treated.

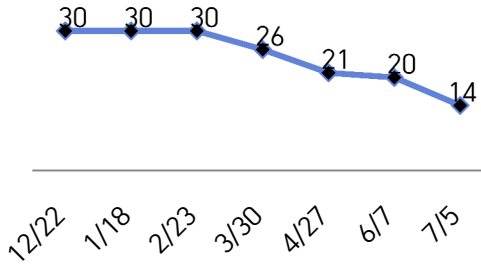


Fig. 2. Changes in DLQI during Korean Medicine Treatment
DLQI index maintained from 2020.12.22 to 2021.2.23 and gradually decreased as he was treated.

3) 처방에 따른 치료 경과

- ① 2020년 12월 22일 : 四物湯 合 逍遙散, 龍膽瀉肝丸
내원 당시 소양감, 피부 건조 등의 증상이 심한 상태였으며 환자는 피부에 대한 극심한 스트레스를 갖고 있었다. 또한 머리 부위에 땀이 나고 낭습이 있는 상태였다. 이에 소양감, 피부 건조 등의 血虛 증상과 정신적 스트레스로 인한 肝火를 치료하기 위해 四物湯 合 逍遙散을 처방하였고 이후 Cyclosporine 100mg 중단의 여파로 왼쪽 발목에서 극심한 염증과 진물이 환부를 뒤덮고 발목이 부어 기본처방에 龍膽瀉肝丸을 4일 병행 투여하였다.
- ② 2021년 1월 18일 : 四物湯 合 逍遙散, 龍膽瀉肝丸
피부 이외에는 스트레스가 없으나 피부 상태로 인

한 스트레스가 큰 상태이며 수면은 소양감으로 인해 굶을 때 제외하고는 양호하였다. 특히 밤에 허벅지 안쪽이 많이 가려운 상태라고 하였다. 기존에 있던 다리 염증은 70% 호전되었으나 다른 다리 부위에서 리바운드로 인해 진물이 심해졌고 이로 인한 2차 감염이 우려되는 상황이었다. 이에 증상이 심해질 때 四物湯 合 逍遙散에 龍膽瀉肝丸을 병행 투여하게 하였다.

- ③ 2021년 2월 23일 : 四物湯 合 逍遙散 加 柴胡 8g 龜板 2.5g, 瘀血처방
리바운드로 인한 증상 악화로 종아리, 발목, 허벅지 안쪽, 팔 등 전반적으로 환부의 크기가 확장되었고 특히 오금 부위와 종아리 부위에서 환부의 범위가 넓어져 환부가 다리 뒷부분 전체로 확장되었다. 발이 눈에 띄게 부어있었고 발 부위는 한약 복용 후 그 전보다 조금 좋아졌으나 아직 염증이 많이 덮여있고 진물도 많았다. 이로 인해 환자가 느끼는 스트레스가 많아져 기존 처방에 柴胡를 증량하고 피부 건조 및 汗出 등의 腎虛증상을 치료하기 위해 龜板을 사용하였다. 또한, 피부에 자반 점이 생기는 瘀血 증상이 있어 원내 瘀血 처방을 병행 투여하였다.
- ④ 2021년 3월 30일 : 四物湯 合 逍遙散 加 柴胡 8g 梔子 3g 牡丹皮 3g 龜板 2.5g
감기로 인해 전신 컨디션이 악화되었으며 왼쪽 손목 병변이 악화되어 진물이 발생하였다. 이후 전신 컨디션이 좋아지며 환부가 회복되는 경향을 보였다. 그러나 아직 염증이 환부를 많이 덮고 있었고 진물도 많이 나오는 상태였다. 이 당시 EASI와 DLQI 모두 처음으로 감소하였으나 환자가 아직 피부 상태에 대해 스트레스를 많이 받고 있어 柴胡를 8g 증량하였다.
- ⑤ 2021년 4월 27일 : 四物湯 合 逍遙散 加 柴胡 8g 梔子 3g 牡丹皮 3g 龜板 2.5g
내원 2주 전 감기로 인해 전신 컨디션이 악화되었고 팔다리 환부를 조금 많이 긁었으나 1주 전에

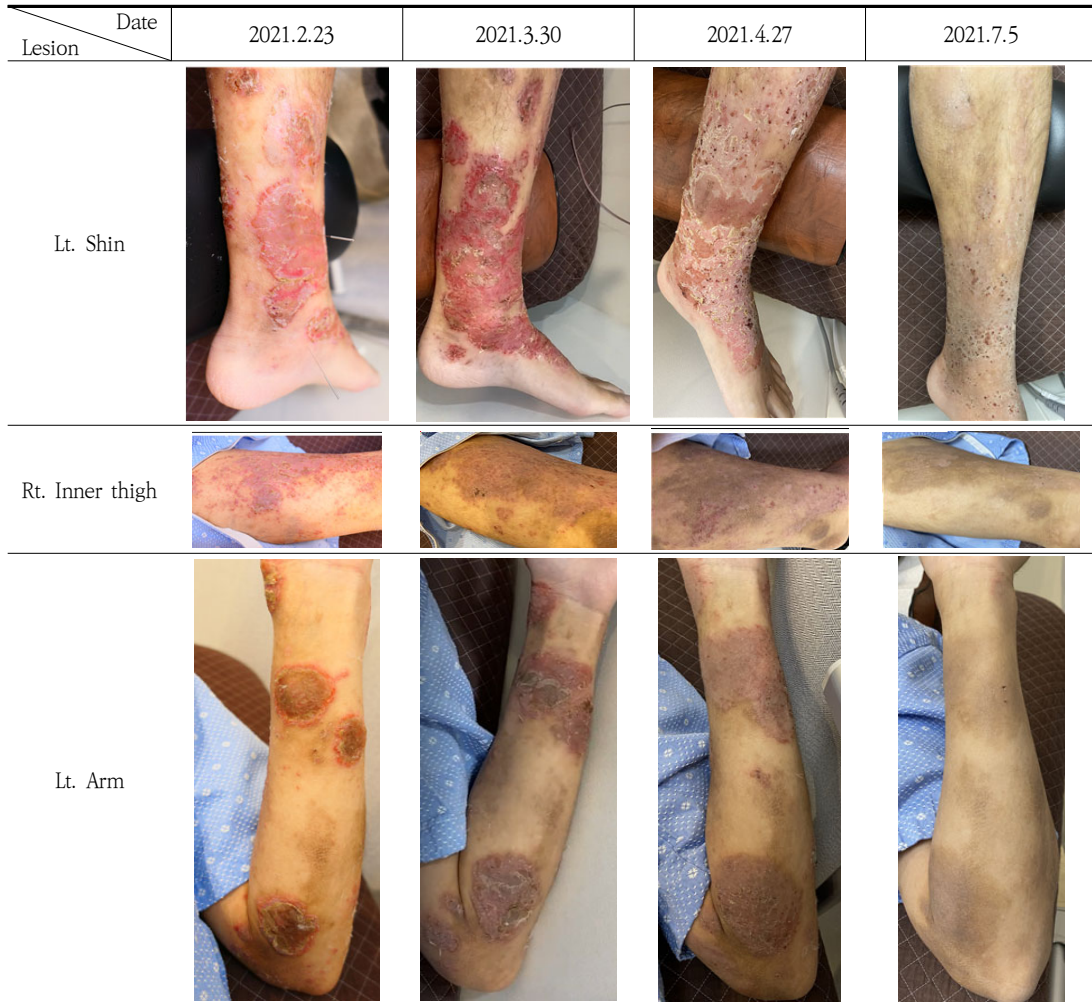


Fig. 3. Changes in Skin Symptoms during Korean Medicine Treatment

Treatment began on 2020.12.22. and after about 7 months, symptoms of nummular eczema in the whole body improved.

갑자기 좋아졌다. 감기에 걸린 이후 생겼던 귀 먹먹함이 사라지고 땀이 많이 사라진 양상을 보여 직전 처방을 그대로 투여하였다.

⑥ 2021년 6월 7일 : 四物湯 合 逍遙散 加 柴胡 8g 梔子 3g 牡丹皮 3g 龜板 2.5g 黃耆 4g, 六味地黃丸 피부 건조의 陰虛 증상의 개선을 위해 六味地黃丸을 밤에 1회 복용하도록 하였고 六味地黃丸의 효과를 증진시키기 위해 氣藥인 黃耆를 기존 처방에 더하였다.

⑦ 2021년 7월 5일 : 四物湯 合 逍遙散 加 柴胡 8g 梔子 4.2g 牡丹皮 3g 龜板 2.5g 黃耆 4g, 六味地黃丸 내원 전날까지만 해도 손등에 진물이 나서 거즈를 붙이고 있었으나 당일 손등에 진물이 사라졌고 현재 팔과 손등에 얼룩만 남은 상태였다. 추가적으로 손바닥 手厥陰經 부위에 작은 환부가 발생하였고 한포진이 손가락에 조금씩 올라올 때가 있으나 금방 들어간다고 하였다. 手厥陰經에 속하는 손바닥과 팔 안쪽 부위에 새롭게 환부가 생겼기 때문

에 梔子 1.2g을 추가적으로 가하였고 補陰효과를 위해 六味地黃丸을 2회 복용으로 증량하였다. 초진 당시 진물과 가려움증이 주된 주소증이었는데 현재 전체 환부에서 진물이 사라지고 소양감도 가끔만 느껴진다고 하였으며 환자가 느끼기에 병세가 가장 악화했을 때를 100이라고 한다면 환부의 증상은 10 이하, 불편감은 3 정도라고 하였다.

4) 사진 변화(Fig. 3 참고)

IV. 고 찰

화폐상 습진은 질환 특성상 재발 또는 감염 등의 추가적 문제로 변화될 위험성이 있으므로 꾸준한 관리와 치료로 증상 발현을 점차 줄여나가고 정상적인 일상 생활을 영위할 수 있게 하는데 치료의 의의가 크다. 본 증례의 경우 화폐상 습진 발생 부위가 크고 전신에서 동시다발적으로 발생하였으며 그 정도가 매우 심해 일상 생활이 불가능한 수준이었다. 특히 사지에서 홍반의 크기가 크고 소양감, 진물 등의 증상이 매우 심한 상태였으며 기타 등, 복부와 같은 체간에도 병변이 산재되어 있었다. 본원에서 치료를 시작하면서 사용 중이던 스테로이드 연고와 면역 억제제를 중단하였기에 치료 초기에 EASI 점수는 일시적으로 상승하였고, DLQI 점수는 가장 나쁜 상태를 유지하였다. 하지만 치료 중기가 되면서 EASI 점수와 DLQI 점수가 모두 지속적으로 개선되었다. 치료 후기에는 전신에 있던 진물과 홍반이 모두 사라지고 병변이 있던 곳에 색소 침착만이 남았다. 특히 발목과 다리 부위의 극심한 환부는 현재 거의 사라진 상태로 가피만 남아있는 상태였으며 팔과 손등 또한 현재 색소 침착만이 남아 증상의 호전을 확인할 수 있었다.

환자는 장기간의 피부 병변과 동반 증상으로 인해 신체와 정신적인 피로감이 높은 상황이었으며 이로 인해 한의학적으로 血虛 및 肝鬱로 변증되었다. 두 변증의 증상이 어느 한쪽으로 치우치지 않고 모두 중하였기에 각

변증의 대표방인 四物湯과 逍遙散을 합방하여 사용함으로써 두 변증의 증상을 모두 치료하고자 하였다.

본 증례에서 사용된 四物湯은 血虛, 血熱, 血燥 등의 諸血證을 치료하는 대표처방이다. 四物湯은 피부병 말기나 만성적인 피부염에 있어 血燥風燥를 원인으로하는 피부증상에 涼血潤燥하는 효능이 있다고 알려져 있으며¹⁵⁾ 《東醫寶鑑》을 살펴보면 胸門, 婦人門, 血門, 風門, 虛勞門에서 가장 많이 활용하였고 기타 전신 모든 질환에 활용하는 것을 알 수 있다¹⁶⁾. 四物湯을 피부 질환에 응용한 연구를 살펴보면 건선¹⁷⁾, 접촉성피부염¹⁸⁾, 아토피피부염¹⁹⁾, 피부에서의 항염증 효과에 관한 연구와 중풍 후 발생한 전신소양증에 응용한 증례가 있었으나 현재까지 습진에 사용된 증례는 없었다. 마찬가지로 逍遙散은 疏肝解鬱과 健脾를 목적으로 하는 처방으로 정신적 스트레스, 우울등과 부인과 질환 등에 사용된 연구 결과들이 있었으나 피부질환 치료에 응용된 연구는 없었다.

이에 저자는 전신의 화폐상 습진에 있어서 四物湯 合 逍遙散의 유의한 효과를 확인하였기에 본 증례를 보고 하는 바이며 본 증례의 경우 스테로이드 및 면역 억제제 처치 없이 한방 단독 치료만으로 호전을 보였다는 점에서 의의가 있다. 또한 피부 질환 치료에 있어서 정신적 스트레스를 포함한 심리적 요소를 고려하여 원인 치료를 시행하였다는 점에서 한의학적 치료의 의미를 확인할 수 있는 유의한 사례로 사료된다. 다만 본 사례 연구는 초진 당시의 사진을 신체 부위별로 많이 남겨놓지 않아 치료 시작부터의 호전 정도를 확인할 수 없었고 7월 5일 이후 환자의 상태에 대한 평가가 이루어지지 못한 부분은 아쉬운 점으로 사료되며, 단일 증례이므로 四物湯과 逍遙散의 피부질환에서의 임상 활용에 대한 추가 연구가 필요할 것으로 보인다.

V. 결 론

만성화된 전신상의 화폐상습진 환자에 대하여 四物湯 合 逍遙散 加減方 및 침구 치료를 진행한 결과 환부의

증증도를 수치화한 점수(EASI)와 질환이 삶의 질에 미치는 정도(DLQI), 그리고 증상 변화와 사진으로 확인한 환부의 상태를 확인한 결과 제반 증상이 호전되었음을 확인 할 수 있었으며, 四物湯 合 逍遙散을 포함한 한방 치료가 화폐상 습진에 유효한 효과를 나타내어 이에 증례를 보고하는 바이다.

VI. 감사의 말

본 연구는 우석대학교의 지원을 받아 수행되었음

ORCID

- Yu-Jeong Kang
(<https://orcid.org/0000-0002-9838-0253>)
- Dong-Lim Ha
(<https://orcid.org/0000-0002-4224-6872>)
- Jun-Hyung Kim
(<https://orcid.org/0000-0002-1006-1371>)
- Su-Bin Ahn
(<https://orcid.org/0000-0001-6407-1826>)
- Yoo-Min Choi
(<https://orcid.org/0000-0002-2895-2439>)
- Yong-Taek Oh
(<https://orcid.org/0000-0001-8973-0795>)

Reference

1. Shin JM, Kang MS. A Clinical Study on the Case of Nummular Eczema Treated with Bamboo Salt Pharmacopuncture and Herbal Medicine. The Journal of Korean Acupuncture & Moxibustion Society. 2008;25(6): 175-82.
2. Jea HK, Ahn JH, Hwang ML, Kim SY, Jung HA. Three Cases of Nummular Eczema Patients Treated with Cheongshimyeonjaeum Gagambang and Soyeom Pharmacopuncture. J Korean Med Ophthalmol Otolaryngol Dermatol. 2019;32(2):107-19.
3. Resham RP, Bipin B, Nisha KK. Nummular eczema. J Community Hosp Intern Med Perspect. 2015;5(3):10.3402/jchimp.v5.27909.
4. Choi YS, Lee SJ, Na GY, Kim DW. Clinical Study on Nummular Eczema. J Korean Med Ophthalmol Otolaryngol Dermatol. 2005; 43(8):1060-8.
5. Jang IW, Han JM, Yoon HJ, Ko WS. A Case of Acute Multiple Nummular Eczema with Exudation. J Korean Med Ophthalmol Otolaryngol Dermatol. 2013;26(3):95-104.
6. Jang IW, Jang JH, Yoon HJ, Go WS. A Case of Acute Allergic Contact Dermatitis with Multiple Nummular Eczema. J Korean Med Ophthalmol Otolaryngol Dermatol 2014;27 (4):243-50.
7. Jin HS, Yoon HJ, Ko WS. A case of Nummular Eczema Treatment Improved through Korean Medicine : Focus on Hwangryeonagyo-tang and Mahwangbujasesintang. J Korean Med Ophthalmol Otolaryngol Dermatol 2021;34(1):89-100.
8. Jeong JK, Lee SI. A Case of Nummular Eczema Treated with Bokryeongkamcho-tang and Yeongkyechulkam-tang. Herbal Formula Science 2013;21(1):200-5.
9. Kam EY, Kang YJ, Yoon SY, Kim MY, Choi JH. A Case of Nummular Eczema Treated by Gagamtongchung-san and Korean Medicine Therapy. J Korean Med Ophthalmol Otolaryngol Dermatol 2020;33(4):145-55.

10. Jo HR, Kim NE, Hwang BM, Ji SY. 23 Cases of Eczema with Oozing treated by Hwang-gigyejeiomul-tang. J Korean Med Ophthalmol Otolaryngol Dermatol 2017;30(2):126-34.
11. Health Insurance Review & Assessment Service. Healthcare Bigdata Hub. Available from: URL:<http://opendata.hira.or.kr/opc/olap3thDsInfo.do>.
12. Kim HG, Kim JY, Kim SA, Lee JW, Lim SH. Review of Korean Medicine Treatments for Nummular Eczema in Korean Journals. J Korean Med Ophthalmol Otolaryngol Dermatol. 2019;32(4):116-29.
13. Son BK, Choi IH. Research of Pattern identification and Outcome Measurement in Atopic Dermatitis. J Korean Med Ophthalmol Otolaryngol Dermatol. 2008;21(3):150-65.
14. Kim NK, Lee DH, Jo GW, Moon H, Seo ES. A study on the correlation between quality of life and disease severity in adult patients with atopic dermatitis. The J Korean Med Ophthalmol Otolaryngol Dermatol. 2011;24(3):27-36.
15. Yeon CH, Roh SS. Effects of SaMul-TangGamibang(SMTG) on the Inflammatory Reactions. J Korean Med Ophthalmol Otolaryngol Dermatol. 2004;17(3):18-25.
16. Gap YY. A Study on Application of Samultang (Focusing on Donguibogam). Herbal formula science. 1998;6(1):11-50.
17. Lee HC, Choi JH, Kim JH, Jeong MY, Park SY. A Case Report of Psoriasis treated with Traditional Korean Medicine Including SaengRyoSaMultang-Gamibang and Hwangryunhaedok-tang Herbal-Acupuncture. J Korean Med Ophthalmol Otolaryngol Dermatol. 2018;31(1):106-16.
18. Jeon YK, Jung M, Bok YO, Lee EH, Lim KS, Yun YG. Effects of Haedoksamul-tang on Trimellitic Anhydride-induced Contact Hypersensitivity in a Mouse Model. J Korean Med Ophthalmol Otolaryngol Dermatol. 2016;29(2):65-81.
19. Kim JS, Choi JH, Kim JH, Jeong MY, Park SY. Effects of SaengRyo-SaMul-tang on Atopic Dermatitis Induced by DNCB in Mice. J Korean Med Ophthalmol Otolaryngol Dermatol. 2017;30(1):87-105.