

Case Report / 증례

티 트리 오일(Melaleuca Alternifolia)을 이용한 아로마 테라피(Aroma Therapy) 위주의 한방치료로 호전된 소아 심상성 사마귀 치험1례

임희영¹ · 윤화정² · 고우신²

동의대학교 한의과대학 안ibi인후피부과학 교실(¹수련의, ²교수)

A Case Of Verruca Vulgaris In A Paediatric Patient Treated With Aroma Therapy-Based Korean Medicine By Tea Tree Oil(Melaleuca Alternifolia)

Hui-Yeong Lim · Hwa-Jung Yoon · Woo-Shin Ko

Dept. of Korean Medicine Ophthalmology & Otolaryngology & Dermatology,
Clinical Korean Medicine, Dong-Eui University

Abstract

Objectives : This study is to report a case of Verruca vulgaris in a paediatric patient, treated with korean medicine, primarily focused on Aroma Therapy by Tea Tree Oil(Melaleuca Alternifolia).

Methods : A 12-year-old female patient was treated with herbal medicine, Aroma therapy using Tea tree oil due to periungual and plantar warts. photographs of lesions and VAS were used to evaluated the changes in symptoms.

Results : The herbal medicine was performed only for first 7Days due to refusal of the patient. So, the patient was treated by only aroma therapy using tea tree oil for about 9 months. After the treatment, the lesions of the patient showed complete clearance and there was no relapse.

Conclusions : This case suggests that Korean medicine, especially aroma therapy using tea tree oil is an effective treatment for Melaleuca Alternifolia.

Key words : Verruca vulgaris, Aroma therapy, Tea Tree oil, Melaleuca Alternifolia

1. 서 론

사마귀는 인유두종바이러스(Human Papiloma Virus, HPV)에 감염되어 발생하는 과각화성 피부 질환으로, 손, 발, 얼굴, 다리에 주로 발생하고 피부나 점막 표면 어디에서나 관찰될 수 있다¹⁾. 특히 아동기나 청소년기에 호발하며, 피부과 전체 외래 환자의 약 2.2-2.4%를 차지하는 다빈도 피부질환이다. 임상적으로 발생부위 및 형태에 따라 보통 사마귀, 편평 사마귀, 수장 족저 사마귀, 성기 사마귀 등으로 분류한다. 이 중 심상성 사마귀는 주로 HPV 2, 4, 27, 29형 감염에 의해 나타나고, 다양한 크기의 거칠고 융기된 구진이나 결절, 판 등의 병변이 손등이나 손톱 주위, 얼굴, 입술, 혀, 귀, 코, 후두 등에 생기는 것이 특징이다²⁾.

사마귀의 서양의학적 치료법으로는 냉동치료, 레이저 요법, 수술적 절제, 전기소작, 화학적 소작술 등이 있으며, 최근에는 bleomycin이나 interferon 주입, 고용량 Cimetidine 치료 등 세포성 면역 체계와 관련된 치료법이 활발하다. 이러한 대부분의 치료법은 완치율이 약 50% 정도이나, 치료 후에도 재발률이 25-50% 정도로 높으며, 다용되는 냉동요법이나 Bleomycin 등에서 조갑 이형, 감염, 흉터, 가피 형성, 신경 손상 등의 부작용이 보고되고 있다^{3,4)}.

한의학에서 사마귀는 ‘疣目’, ‘千日瘡’, ‘疣’, ‘疣瘡’, ‘疣目瘡’, ‘枯筋箭’, ‘扁瘻’ 등의 범주로 볼 수 있으며, 그 형태에 따라 尋常疣, 扁平疣, 傳染性軟疣 등으로 분류된다. 이 중 尋常疣는 좁쌀 크기에서 점차 팔 크기로 커지면서 표면이 돌출되어 반원형 혹은 다각형으로 융기되며 표면이 회갈색 혹은 탁황색의 花蕊 모양으로 나타나는 것으로, 심상성 사마귀에 해당한다. 한의학적으 로 사마귀의 발병은 肝鬱로 氣血이 不暢하고 津液이 不運하여 肌膚에 結聚되어 濕痰을 형성한 상태에서 외부

邪氣가 침입하는 것 등과 관련된다고 본다⁵⁾.

현재 사마귀에 대한 한의학적 치료는 한약 치료를 위주로 하여 침, 약침, 뜸, 부항, 외용제 등 다양한 요법이 병행되고 있으며, 최근 10년간 국내에서 발표된 사마귀 치료관련 논문 가운데 한방 치험례로는 대부분 한약치 료에 침, 약침, 뜸 위주로 한 경우가 많았고⁶⁾, 외용제를 이용한 연구는 일부에 지나지 않으며 전탕액 세척과 훈 증법, 외용습포제, 외용연고의 방법으로도만 다루어져 왔 다^{7,8)}. 본 저자들은 손발의 조갑주위 및 족저부의 심상 성사마귀에 한약치료 외 Aroma 제제인 티 트리 오일 (Melaleuca Alternifolia) 적용을 위주로 치료하여 부 작용과 재발 없이 큰 효과를 보았기에 이를 보고하는 바이다.

II. 증 례

1. 환자 : 김○○(F/12)
2. 치료기간 : 2019년 2월 7일 - 2019년 11월 19일
3. 주소증 : 양 손톱, 좌측 족2지 발톱 주위, 우측 족저부 심상성 사마귀
4. 진단명 : 보통사마귀
5. 발병일 : 2017년 11월경
6. 과거력 : N-S
7. 가족력 : N-S
8. 현병력 : 상환 보통 체구의 12세 여성환자로 2017년 11월경 별무원인으로 갑자기 발생한 손발조갑주위 및 족저부 사마귀로 2017년 12월부터 2019년 1월 말경까지 L/C DERMA에서 지속적으로 냉동치 료 시행하던 중, 증상 호전 없이 심화되어 동의의료 원 부속한방병원 한방안이비인후피부과에서 2019년 2월 7일부터 2019년 11월 19일까지 외래치료

Corresponding author : Hwa-Jung Yoon, Dep. of Korean Medicine Ophthalmology & Otolaryngology & Dermatology, Dong-Eui University, San 45-1, Yangjeong-2dong, Busanjin-gu, Busan, 614-710, Korea. (Tel : 051-850-8658, E-mail : yhj1226@deu.ac.kr)

•Received 2020/7/4 •Revised 2020/7/20 •Accepted 2020/7/27

시행하였다.

9. 望聞問切

- 1) 수면 : 良好
- 2) 식욕 : 良好
- 3) 소화 : 良好
- 4) 대변 : 1일 1회 보통변 快
- 5) 소변 : 1일 6-7회 快
- 6) 구갈 : 보통
- 7) 설진 : 舌淡紅 苔薄白
- 8) 맥진 : 浮數

10. 치료방법

1) 한약치료

① 2019년 2월 7일 - 2019년 2월 13일 : 麻杏薏甘湯(Table 1)을 10첩 21팩으로 달여 tid용법으로 1회 당 100cc로 1팩씩 복용하여 총 7일간 복용하였다.

2) 외용치료

① Aroma Therapy : Tea tree oil 100%(KONI)을 1일 1회 환부를 깨끗이 세정한 후 2방울 가량 點滴하여 환부 전체에 퍼 발라 흡수시키도록 하였으며, 오일은 직사광선이 없고 서늘한 곳에 보관한

후 사용하였다. Aroma therapy는 2019년 2월 7일 첫 내원 이후부터 2019년 11월초 까지 꾸준히 시행하였다.

11. 평가방법

- 1) 육안적 평가 : 병변 부위를 사진으로 촬영하여 이전 내원 시 대비 변화를 확인하였다.
- 2) VAS : 환자가 호소하는 불편함을 1-10까지 시각적 척도로 분류하여, 사마귀로 인해 가장 불편함을 호소했던 발바닥의 통증을 중심으로 VAS 척도를 이용하여 주관적으로 불편감을 평가하도록 하였으며, 초진일 이후 내원한 시기와 치료 종결시점을 기준으로 산정하였다.

12. 환자의 동의

본 연구는 환자의 개인정보 및 사진 수집, 진료 정보의 활용에 대해 환자 및 보호자에게 충분히 설명 후, 상업적 목적이 아닌 학술적 목표로 정보를 활용할 것에 대한 동의를 얻어 진행되었다.

III. 경 과

2019년 2월 7일 초진 당시 양 수지 조갑 주변에 흰색의 각질로 뒤덮인 단단한 병변이 확인되었고, 우측이 좌측에 비해 비교적 병변이 넓었으며, 무지와 검지, 중지 조갑 주위의 사마귀로 인하여 필기구를 쥌 때의 불편감이 유발되었다. 또한 우측 족저부 용천혈 상부에

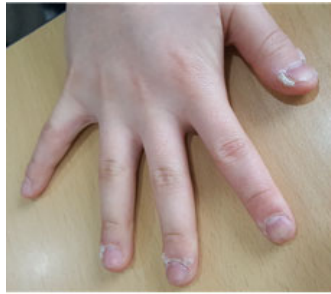Table 1. Composition of Mahaengeuigam-tang

Herbal Name	Botanical Name	Dose(g)
Uiiin(薏苡仁)	Coicis Semen	24
Mahwang(麻黃)	Ephedrae Herba	8
Haengin(杏仁)	Armeniacae Semen	4
Gamcho(甘草)	Glycyrrhizae Radix et Rhizoma	4

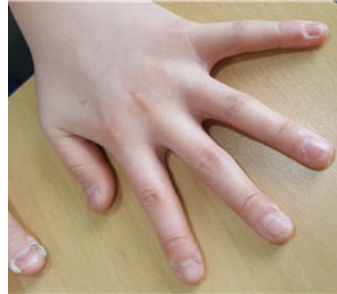보행 시 통증을 유발하는 지름 약 1cm가량의 볼록하고 단단한 병변과, 좌측 족 2지 내측부터 조갑 전체를 침범하는 두터운 과각화병변이 확인되었다. 특히 발가락과 족저부 사마귀는 외관상으로도 흉하고 보행 또는 운동할 때나 딱 끼는 신발을 신었을 때 통증으로 인한 불편함으로(VAS 2) 수술까지 고려하던 상황이었다.

편함으로(VAS 2) 수술까지 고려하던 상황이었다.

2019년 2월 14일경 양 손의 조갑주위와 좌측 족2지의 조갑 사마귀가 조금씩 떨어져 크기가 감소하였고, 보행 및 운동 시 발생하는 발바닥의 통증은 이전 내원 당시와 비슷하게 유지되었다(VAS 2). 한약 복용 후 부

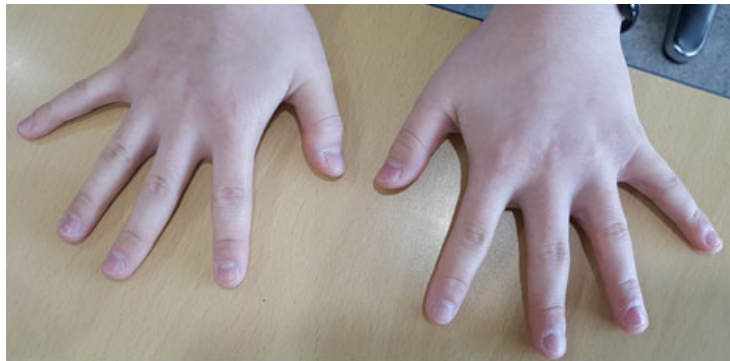

(Rt.)



(Lt.)

2019. 2. 7

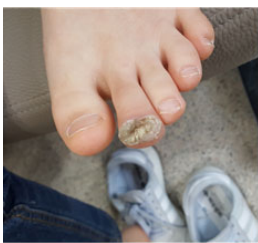


(Rt.)

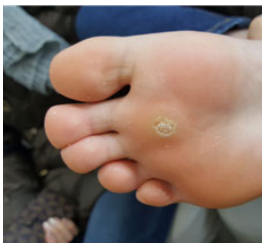(Lt.)

2019. 11. 19

Fig. 1. Changes of Verruca vulgaris in Both hands after the treatment

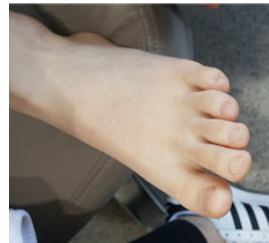

(Lt.)

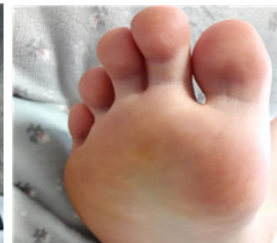

(Rt.)

2019.2.7



(Lt.)



(Rt.)

2019.11.19

Fig. 2. Changes of Verruca vulgaris in Both Feet after the treatment

작용을 호소하지는 않았으나 환자 나이가 어리고 한약 복용을 선호하지 않아 꾸준한 복용이 지켜지지 않았다. 환자 요청으로 한약치료는 중단하였고 티 트리 오일을 이용한 Aorma therapy만을 지속하였다.

2019년 3월 6일경 좌측 족2지의 조갑 사마귀가 거의 떨어져 나왔으며, 손발의 병변 또한 많이 소실되었고 추가로 발생한 병변은 없었으나 사마귀가 떨어지고 난 뒤 피부상태는 정상적인 형태를 갖추지는 않았다. 우측 족저부에는 병변이 남아있으나 보행 시 통증은 감소하였다(VAS 1).

2019년 11월 19일경 사마귀 질환 외 안면의 알러지성 접촉피부염으로 내원하였고, 사마귀는 추가로 발생한 것 없이 양 손발 모두 정상적인 피부상태가 확인되었으며 활동 시 통증도 소실되어(VAS 0) 정식으로 치료를 종결하였다. 환자의 진술에 따르면 사마귀는 2019년 10월 중순경에 모두 소실되었으며 2019년 11월 초경까지 티 트리 오일을 사용하였다(Fig. 1, 2).

IV. 고 찰

사마귀는 주로 아동기나 청소년기에 인유두종바이러스(Human Papilloma virus)에 의해 일어나는 피부 감염 질환으로, 이중 2/3에서 2년 내 병변이 자연 소실되지만 수년간 지속되거나 수가 증가하는 경우도 있다. 사마귀로 인해 통증이나 기능의 장애가 발생하거나 미용적으로 문제가 될 때, 혹은 다른 신체 부위로 확산될 가능성이 있는 경우 이에 대한 치료가 필요하다⁹⁾. 사마귀는 다빈도 피부질환으로 전체 피부과 외래 환자의 2.2-2.4%를 차지하며¹⁰⁾, Cobb¹¹⁾는 아동기나 청소년기 사마귀 발생률이 10%에 이른다고 보고한 바 있으나, 일반적으로 사마귀는 생명에 지장을 주지 않으며 기능적인 장애를 일으키지 않는 경우가 많으므로 환자들은 오랜 시간 방치하여 병변의 개수와 범위가 상당히 증가한 후에야 병원을 찾는다.

사마귀의 서양의학적 치료 방법으로는 각질용해제 국소도포, 냉동요법, 전기소작술, 레이저 소작술, Bleomycin

병변 내 주입요법, dinitrochlorobenzene 면역요법, 개미산 요법 등이 있으며, 고용량 시메티딘을 경구 복용하여 치료하기도 한다⁹⁾. 그 중 냉동요법은 냉동과 해동 과정을 통해 HPV에 감염된 각질형성세포를 괴사시키고 국소 염증 반응을 유도함으로써 세포면역을 발달시키는 방법으로 가장 다용되나, 강도 조절이 어렵고 시술자 의존적인 치료법이어서 조갑 주위 사마귀의 경우 조갑 이형이 쉽게 발생할 수 있으며, 가피 형성, 감염, 흉터, 신경 손상 등의 부작용이 보고되고 있다¹²⁾.

이와 관련하여 임⁹⁾ 등의 사마귀 환자의 삶의 질과 경제적 부담에 관한 연구에서 사마귀 치료법이 대부분 물리적인 것이어서 치료에 시간이 많이 걸리고, 통증을 유발하는 경우가 많아 환자들의 삶의 질이 하락될 수 있으며, 일반적으로 수차례의 치료가 필요하므로 이에 대한 경제적인 부담이 클 수 있다고 보고한 바 있다. 이처럼 기존 양방 치료법의 여러 단점에도 불구하고 사마귀 환자들이 한방 의료기관에 내원하여 치료받는 비율은 현저히 낮는데, 정¹³⁾등에 따르면 한의과대학 한방병원 한방 안이비인후피부과에 내원한 전체 피부 질환 환자 중 사마귀 환자가 차지하는 비율이 0.2-0.54%에 불과한 것으로 나타났으며, 윤¹⁴⁾등이 연구한 사마귀클리닉 내원환자에 대한 통계적 고찰에 따르면 한방 의료기관에 내원하는 사마귀 환자군은 양방의료기관에 내원한 환자군에 비해 유병기간이 길고, 다양한 양방치료 경험이 있는 난치성, 재발성, 만성적 경향이 있다고 보고되었다.

본 증례의 환자는 2017년 11월경 특별한 이유 없이 양 손발조갑주위 및 족저부에 심상성 사마귀가 발생하여 2017년 12월부터 2019년 1월 말경까지 L/C DERMA에서 지속적으로 냉동치료 시행하던 중, 병변이 재발하고 다른 손톱주변에도 번지는 등 호전 없어 적극적인 한방치료를 위하여 사마귀가 발병한 지 1년 3개월만인 2019년 2월 7일 본원 한방 안이비인후피부과에 내원하였다. 초진 시 환자가 보통 체구에 수식소대 상 특이소견 없었고 사마귀 외에 다른 불편한 사항이 없었기 때문에 사마귀 치료에 보다 중점을 두고 發汗解表, 祛風

濕하는 효능으로 사마귀 질환에 대응하는 麻杏薏甘湯을 처방하였으며, 항균, 항염증 효과가 있는 티 트리 오일을 이용한 Aroma therapy를 시행하도록 하였다.

Aroma therapy(香氣療法)는 다양한 천연 식물에서 추출, 정제한 essential oil의 치료적 성분을 이용해 신체적, 정신적, 심리적 건강을 도모하고 건강 유지 및 활력을 증진시키는 일련의 치료방법이다¹⁵⁾. 香氣는 신체적, 정신적으로 인체에 영향을 주어 치료 효과를 얻을 수 있게 되며, 이뿐만 아니라 후각을 통한 吸入法은 바이러스의 성장을 막고 박테리아를 제거시키며 통증을 없애주고 진정작용과 거담작용을 한다¹⁶⁾.

Essential oil은 적용방법에 따라 호흡기계, 피부 및 혈관계 등을 통하여 신경계로 전달되어 심리적, 생리적인 기능에 영향을 미치며¹⁷⁾, 그 방법으로는 향기의 흡입, 마사지, 도포, 분무, 목욕, 좌욕, 램프 확산법, 스팀법 등이 있다. 이중 마사지는 접촉을 통한 이완감과 향유가 피부에 흡수된 후 혈행을 타고 들어가 신체 전체 혹은 특정한 기관에 영향을 미치고 마사지의 접촉이 주는 심리적, 신체적 이완효과가 어우러져 상승효과를 이룬다¹⁸⁾.

Aroma therapy는 한의학적으로 熏法, 熏洗法, 香袋法, 香枕法, 香衣法, 香瓶法, 香脂法, 香汁法, 塗摩法 등의 범주에 속하며, 이중 塗摩法은 艾葉의 정유와 龍腦를 합하여 바르고 문지르는 방법으로 향기요법에서 활용하는 Aroma massage와 유사하다¹⁹⁾.

Aroma therapy에서 사용하는 essential oil은 세포의 성장 촉진, 항산화 작용에 의한 노화 지연, 항 박테리아 작용, 항 출혈 작용 그리고 해독작용이 있어, 피부 미용에서 색소침착 제거 및 완화에 효과가 있다는 보고가 있으며^{19,20)}, 해외에서도 관련 연구를 통해 다양한 식물의 정유에서 항균 및 항진균 특성이 입증되었다. 또한, Aroma essential oil 및 개별 성분이 다양한 DNA 및 RNA 바이러스에 대한 항바이러스 활성을 가지며 특히 임상 연구에서 티 트리 오일(Tea tree oil)이 헤르페스의 치유 과정을 가속화할 뿐만 아니라 항 헤르페스, 항염증제 및 통증 완화 효과가 있음이 보고되고 있다²¹⁾.

麻杏薏甘湯은 《金匱要略·痰濕喘病門》에서 “病者一身盡疼, 發熱日所劇者, 名風濕. 此病傷於汗出當風, 或久傷飲冷所致也…”라 하여 水飮이 정체되고 表部의 혈관 운동성이 저하되는 상황에서 祛風濕表하는 효능이 있어 風濕在表로 인한 관절통과 사마귀를 비롯한 만성 습진, 백선 등에 응용된다²²⁾. 麻杏薏甘湯은 麻黃, 杏仁, 薏苡仁, 甘草로 구성되어있으며, 麻黃은 發汗散寒 解表 작용과 항바이러스 효능이 있고, 杏仁은 化痰止咳하는 대표 약재로 항알러지 및 항염작용이 있다²³⁾. 薏苡仁은 健脾滲濕 및 清熱排膿 이외에도 동물 실험 결과 비장의 항체형성 NK 세포 활성화 등을 증가시켜 세포성 및 체액성면역 반응에 영향을 미치는 것으로 입증된 바 있다²⁴⁾. 본 연구에서는 薏苡仁을 24g, 麻黃을 8g, 杏仁 甘草 각 4g으로 구성하였는데, 항바이러스, 항염증 작용으로 사마귀 질환에 널리 사용되고 있는 薏苡仁을 보다 증량하여 처방하였다. 2019년 2월 7일부터 麻杏薏甘湯을 복용하면서 티 트리 오일을 사용하여 2019년 2월 14일경 양손의 사마귀 크기가 약간 줄어들고 좌측 족지 조갑을 덮고 있던 사마귀가 조금씩 떨어져 나가는 등 호전 보였으나, 환자가 한약 복용에 대한 거부감으로 꾸준히 복용하지 않았으며 추가 복용을 원하지 않아 조기에 중단하였으므로 한약치료로 인한 직접적인 효과를 확인하기 어려웠다.

본 연구에서는 환자가 탕약복용에 비협조적이어서 한약 치료를 조기에 중단해야했고, 침구치료에 대한 두려움으로 대체할 만한 다른 치료방법의 필요성이 대두된 상황이었다. Aroma therapy는 비침습적이고 비교적 간단한 방법으로 시행할 수 있고, 후각을 통한 변연계 자극으로 신체적, 정신적 반응을 이끌어 낼 수 있으며, 피부에 적용하였을 때 정유의 입자가 피부의 진피층까지 흡수되어 모세혈관과 림프절을 통해 전신을 순환하며 작용한다고 알려져 있다²⁵⁾. 또한 티 트리 오일은 항산화 효과를 통하여 피부와 점막에 영향을 미치는 박테리아, 바이러스, 곰팡이 및 원생 동물 감염에 대해 광범위한 항균 활성을 가지며, 상처 치유 과정을 가속화하고 항피부암 효과가 있음이 실험적으로 보고되고 있어²⁵⁾,

본 환자의 치료에 적용하기 적합하다고 판단하였다. 본 증례에서는 치료 초기 며칠을 제외하고 오로지 Aroma therapy 단일로만 약 9개월 가량 치료를 지속하였으며, 치료 도중에 재발 또는 심화 없이 서서히 줄어들어 2019년 10월 중순부터는 모든 병변이 소실되고 불편함을 더 이상 유발하지 않았고, 2019년 11월 19일경 알러지성 접촉피부염으로 내원하였을 때 완치 판정을 받고 사마귀에 대한 치료를 종결하였다.

본 연구는 한약의 장기복용이나 침구치료 없이 거의 Aroma therapy 만으로 손발톱의 심상성사마귀가 완치된 사례로, 사마귀 치료에 대한 기존 연구에서 침술, 약침, 뜸 등을 시행한 것과 달리 Aroma therapy 위주로 치료하여 성과를 보였다. 특히 사마귀는 소아환자에서 자주 발생하는 질환인 만큼, Aroma therapy의 적용은 기존 치료방법에 비해 통증을 유발하지 않아 치료에 대한 접근성이 용이하며, 치료에 대한 공포를 유발할 가능성이 침술, 약침, 뜸 등에 비해 낮다. 기존에 국내에서 발표된 Aroma therapy를 활용한 치료연구는 통증조절 또는 정서적 안정 기능 등의 효과에 초점이 맞추어져 있으며, 피부질환에 사용된 레는 윤¹⁶⁾ 등이 2004년에 발표한 건선환자 치험례에 그치고 있는 실정이다. 해외에서도 B. Cherie²⁶⁾ 등이 2008년에 티 트리 오일을 이용한 소아 손 사마귀 치험례가 있으나, 여드름이나 HSV 등에 적용한 것 외에 사마귀 관련 치험례 및 RCT 등의 추가 연구가 이어지지 않고 있다. 한편 Anton²⁷⁾ 등의 문헌연구에 따르면 티 트리 오일은 모든 essential oil 중에서 1991년 첫 번째 사례가 보고된 이래 가장 많은 알러지 반응을 일으킨 것으로 보고되며, 접촉성 피부염 의심환자를 대상으로 시행한 패치 테스트에서 0.1%-3.5% 정도의 양성 반응이 나타났고, 고농도로 사용하였거나 오일이 산화되었을 경우에 더욱 알러지 반응을 유발하는 경향이 있음이 보고된 바 있다. 따라서 향후 사마귀를 비롯한 여러 감염성 피부질환에 대한 티 트리 오일의 효용성, 안전성을 확보하고 적절한 치료를 위한 재료 선정 및 적정 농도와 사용법, 보존기간 등의 사용기준에 대한 추가 연구가 필요할 것으로

사료된다.

V. 결 론

1. 별무 원인으로 발생한 손발톱주위 및 족저부 심상성 사마귀로 내원한 소아 환자 1례에 대해 Tea tree oil을 이용한 Aroma therapy 위주로 치료하였다.
2. 내원 초기에 麻杏薏甘湯을 7일간 복용하였으나 환자가 한약 추가 복용을 거부하여 Tea tree oil만을 사용하였고, 약 9개월 간의 치료기간 동안 악화 및 재발 없이 병변이 완전 소실되었으며 족저 사마귀로 인한 통증 또한 VAS 2 → 1 → 0 으로 호전되었다.
3. Tea tree oil을 이용한 Aroma massage는 비침습적이고 통증을 유발하지 않으며, 사마귀 치료에 효과가 있는 한방치료이다. 다만, Tea tree oil의 효용성, 안정성을 확보하기 위한 추가적인 연구가 필요하다.

ORCID

- Hui-Yeong Lim
(<https://orcid.org/0000-0003-0233-1391>)
- Hwa-Jung Yoon
(<https://orcid.org/0000-0003-0211-7213>)
- Woo-Shin Ko
(<https://orcid.org/0000-0003-3679-9531>)

References

1. Korean Dermatological Association. Text of Traditional Korean Dermatology & Surgery. 5th ed. Seoul:Yeo Moon Gak. 2008:394-7.
2. Moon YK, Jeong WY, Shin JH, Kim YB, Nam HY, Kim KS. Three Cases of Verruca Vulgaris Treated Mainly with Gwakhyang-

- jeonggisangamibang and Moxibustion. J Korean Med Ophthalmol Otolaryngol Dermatol. 2015;28(2):93-101.
3. Lee SY, Kim SH, Son HO, Chun SW, Song JS, Cho HK. A Clinical Study on Viral Warts in Five-Year-Period(2007-2011). Korean J Dermatol. 2013;51(8):593-9.
 4. Um SC, Choi JW, Seo HS. A Review on the Study of Wart Treatment on Korean and Western Medicine in Korean Journals. J Korean Med Ophthalmol Otolaryngol Dermatol. 2016;29(4):34-60.
 5. Textbook Compilation Committee of National University of Traditional Korean Dermatology & Surgery. Text of Traditional Korean Dermatology & Surgery. Seoul:JungDam. 2007:432-4.
 6. Jo SJ, Yoon JJ, Kim CY. 11 Cases of Periungual Warts Treated by Korean Medicine. J Korean Med Ophthalmol Otolaryngol Dermatol. 2019;32(3):224-34.
 7. Lee KY, Lee E, Cho NK. Two Cases Report of Verruca Plana That Developed after Laser Hair Removal. J Korean Med Ophthalmol Otolaryngol Dermatol. 2015; 28(2):112-20.
 8. Lee E, Lee KY. A Case of Anal and Perianal Condyloma Acuminatum in a 2 Years Old Boy. J Korean Med Ophthalmol Otolaryngol Dermatol. 2016;29(2):180-6
 9. Lim JH, Kim HS, Kim HO, Kim BJ, Choi SY, Park YM. A Study on the Quality of Life and the Economic Burden of Korean Patients with Viral Warts. Korean J Dermatol. 2010;48(1):33-8.
 10. Lee JH, Shim GS. Five Cases of Viral Warts Treated by Korean Medicine. J Korean Med Ophthalmol Otolaryngol Dermatol. 2015; 28(2):121-9.
 11. Cobb MW. Human papillomavirus infection. J Am Acad Dermatol. 1990;22:547-66.
 12. Kim JE, Kim IW, Son SW. A Retrospective Analysis of Efficacy and Recurrence Rate for Viral Warts Treated by Cryotherapy. Korean J Dermatol. 2006;44:931-6.
 13. Jung AR, Hong SU. A Clinical Analysis of Out-Patient with Skin Disease. J Korean Med Ophthalmol Otolaryngol Dermatol. 2007;20(20):151-60.
 14. Yun YH, Choi IH. A Case Report of Verruca Plana. J Korean Oriental Med. 2008;29(3):161-8.
 15. Buckle J. Use of aromatherapy as a complementary treatment for chronic pain. Alternative Therapies in Health & Medicine. 1999;5(5):42-51.
 16. Yoon HJ, Gan CW. A Case of Psoriasis Treated with Aromatherapy. Korean J. Oriental Physiology & Pathology. 2004;18(3):935-8.
 17. Kim JS, Lee JR, Jun YS, Kim BR, Park CM. Research Paper : The Effects of the Aromatherapy on Stress Related Hormones. Journal of the Korean Society of Cosmetology. 2009;15(4):1452-62.
 18. Lee JE, Lee YH, Kim HS. Effects of Aroma Hand Massage on the Stress Response and Sleep of Elderly Inpatients. J Korean Acad Fundam Nurs. 2011;18(4):480-7.
 19. An JW, Kin JY, Kim DI. Clinical Application of Aromatherapy and Adaptation of Oriental Medicine. The journal of korean obstetrics & Gynecology. 2000;13(1):557-80.

20. Yoon YH. Cytotoxicity of Aroma Oil and Influences of Despigmmentation by Esthetic Massage. Won-Kwang University. 2008:14-5, 49-68.
21. P Schnitzler, J Reichling. Efficacy of Plant Products Against Herpetic Infections. HNO. 2011;59(12):1176-84.
22. Lee H. Circulation structure of Jinguियाolue. Daejeon:Jumin Publisher. 2000:60-2.
23. Joo YS. Ungok Herbology. Jeonju:Woosuk. 2013:321, 718, 1078.
24. Woo YE, Kim HK, Song BK, Lee EJ. Effects of Coicis Semen on the Immune Response in the Mouse. Korean journal of oriental medicine. 2016;29(4):34-60.
25. Nader P, Reza Y, Nooshin B, Afshin K. A Review of Applications of Tea Tree Oil in Dermatology. Int J Dermatol. 2013;52(7): 784-90.
26. Millar B C, John E M. Successful Topical Treatment of Hand Warts in a Paediatric Patient With Tea Tree Oil (Melaleuca Alternifolia). Complement Ther Clin Practice. 2008;14(4):225-7.
27. Anton C, Erich S. Tea Tree Oil: Contact Allergy and Chemical Composition. Contact Dermatitis. 2016;75(3):129-43.