한방안이비인후피부과학회지 제33권 제3호(2020년 8월)
J Korean Med Ophthalmol Otolaryngol Dermatol 2020;33(3):138-152
pISSN 1738-6640 eISSN 2234-4020
http://www.ood.or.kr
http://dx.doi.org/10.6114/jkood.2020.33.3.138

Case Report / 증례

매선요법을 병행한 특발성 동안신경마비 한방치험 1례

송지훈[1] · 최정화[2] · 김종한[2] · 정민영[2] · 박수연[2]
동신대학교 한의과대학 한방안이비인후피부과학교실([1]전문수련의, [2]교수)

A Case of Idiopathic Oculomotor Nerve Palsy Treated with Korean Medicine Including Needle-embedding Therapy

Ji-Hoon Song · Jung-Hwa Choi · Jong-Han Kim · Min-Yeong Jung · Soo-Yeon Park
Department of Ophthalmology, Otolaryngology & Dermatology, College of Korean medicine, Dongshin University

Abstract

Objectives : The aim of this study is to report a case of idiopathic oculomotor nerve palsy improved by Korean Medicine therapy including needle-embedding therapy.

Methods : We treated a 69-year old male patient who has Rt. ptosis, Rt. eye movement impairment, and dizziness with various Korean medical therapy including acupuncture, *Bojungikgitanggami*, and Hominis Placenta pharmacopuncture. To promote recovery, we additionally performed needle-embedding therapy to periocular acupoints.

Results : Ptosis started to remarkably improve after performing needle-embedding therapy. After 54 days of treatment, ptosis and eye movement impairment of Rt. eye were significantly improved similar to the normal eye. Dizziness was cured in a few days after administration.

Conclusions : This case suggests Korean medicine including needle-embedding therapy is effective against oculomotor nerve palsy symptoms especially for ptosis.

Key words : Oculomotor nerve palsy, Ptosis, Needle-embedding therapy, Bojungikgitang, Korean medicine

Ⅰ. 서 론

동안신경마비(oculomotor nerve palsy)는 미세혈관질환(microvascular disease), 동맥류, 두부 외상, 통증안근마비(painful ophthalmoplegia), 감염, 혈관염(vasculitis), 전신 홍반 루푸스(systemic lupus erythematosus), 종양, 당뇨병, 해면정맥동(cavernous sinus)의 병변, 뇌허혈(ischemia) 등 다양한 원인으로 발생할 수 있으나, 가장 중요하고 흔한 원인은 동맥류, 당뇨, 통증안근마비이다[1-3]. 주요 발병 원인은 연령대에 따라서도 달라지는데, 아동 및 청년기에는 외상에 의한 경우가 많으나 연령이 증가할수록 미세혈관질환으로 인한 경우가 많은 것으로 알려져 있다[4].

한의학에서는 동안신경마비에서 나타나는 증상 중 안검하수는 '眼瞼下垂', '眼廢', '睢目', '侵風', '上胞下垂', '胞垂', '瞼皮垂覆' 등으로 표현하였으며, 안구운동장애는 瞳神反背, 神珠將反, 轆轤轉關, 風牽偏視 등으로, 이에 수반하는 複視는 視物爲二라고 표현되어져 왔다[5]. 한의학에서 안검하수는 先天稟賦不足으로 인한 上瞼肌肉의 발육부전, 脾虛氣陷, 血虛氣弱, 風邪의 침입으로 발생한 風痰阻絡, 외상, 腫瘤, 椒瘡과 같은 질병 등이 원인이 되어 발병하는 것으로 보며, 변증에 따라 脾虛氣陷에는 補中益氣湯加減을, 風痰阻落에는 正容湯加減을, 血虛氣弱에는 人蔘養榮湯加減 등과 같은 처방을 사용할 수 있다[6]. 동안신경이 지배하는 외안근들의 마비로 발생하는 마비성 사시는 한의학적으로 正氣不足 혹은 脾失健運하여 聚濕生痰한데 風邪가 침입한 경우, 肝腎陰虛로 肝陽上亢하여 風이 眼目에 上衝하는 경우, 氣虛血滯하여 脈絡瘀阻되는 경우 등이 원인이 되어 발병하는 것으로 본다. 처방은 초기에는 疏風通絡하는 小續命湯加減, 羌活勝風湯 合 牽正散加減 등을, 만성화되었을 때는 補中益氣湯加減, 香砂養胃湯, 杞菊養血湯 등을 사용한다[5].

동안신경마비는 그 원인에 따라 기저질환에 대한 치료가 달라질 수 있는데, 서양의학적 방법으로는 일반적으로 약물치료 등을 통해 염증을 제거하고, 복시 치료를 위해 보톡스, 프리즘 안경 착용, 환측안을 차폐하는 방법 등을 사용하며, 수술요법을 사용하기도 한다[7].

기존의 국내 한의학 증례들에서는 동안신경마비에 대한 한의학적 치료로 주로 침구치료와 한약치료, 약침 등을 활용하였으나[8-19], 매선요법을 병행한 한의 증례보고는 지금까지 발표된 바 없었다. 이에 저자들은 특발성 동안신경마비 환자에게 매선요법을 병행한 한방치료를 시행한 결과 유의한 경과를 관찰하였기에 보고하는 바이다.

Ⅱ. 증 례

1. 환자 정보 : 김○○(M/69)

2. 주소증

1) 우측 안검하수 및 안구운동장애

본원 입원 당일 개안 시 안검열 너비(interpalpebral fissure)는 OS 10㎜, OD 2㎜로 측정되었다. 검사자의 손가락으로 상안검을 밀어 올린 후 안구 운동을 확인하였을 때는 외전만 가능한 상태였으며, 환자에게 정면을 주시하도록 했을 때 우안은 외사시 소견도 관찰되었다. 그러나 복시는 호소하지 않았다.

2) 현훈

안검하수가 발생하기 전인 2020년 4월 17일-2020년 4월 18일경 어지러움으로 인해 휘청거린 적이 있었다고 하며, 본원 입원 당일도 약간의 비회전성의 어지럼증을 호소하였으나, 심하지는 않다고 하였다.

3. 발병일 : 2020년 4월 20일

Corresponding author : Soo-Yeon Park, Department of Ophthalmology, Otolaryngology & Dermatology, Naju Dongshin University Korean Medicine Hospital, 14, Gyoyuk-gil, Naju-si, Jeollanam-do, 58326, Republic of Korea.
(Tel : 061-338-7811, E-mail : swallow92@hanmail.net)
• Received 2020/7/6 • Revised 2020/7/19 • Accepted 2020/7/26

4. 진단명

1) 마비성 안검하수(H0242)
2) 제3뇌[동안]신경마비(H490)

5. 현병력

본 환자는 2020년 4월 20일 우안의 이물감으로 로컬 안과에 내원하여 약물치료를 받고 다음날인 4월 21일에는 우안의 麥粒腫으로 다시 로컬 안과에 내원하였으나, 안과의사로부터 동안신경마비로 인한 우측 안검하수가 의심된다고 신경과 진료를 볼 것을 권유받고 4월 27일 동광주병원 신경과에 내원하여 B-MRI 촬영 결과 이상소견은 없다고 듣고 동안신경마비로 진단받았으며, 4월 29일까지 3일간 입원하여 주사치료를 받은 후 2020년 5월 2일 나주동신대학교한방병원 한방안이비인후피부과에 입원함.

본원 입원 중인 2020년 5월 7일에는 기존에 다니던 화순전남대병원 진료를 위해 내원하여 본인의 동안신경마비 증상에 대해 문의한 결과, 타 병원에서 주사도 맞았다면 더 이상 해줄 게 없다고 들었다고 함.

6. 과거력

1) 2000년경 조선대병원에서 담석증 Dx. Adm-tx. op-tx.
2) 2016년 10월경 조선대병원에서 Lt. shoulder X-ray상 좌측 어깨 골절 Dx. Adm-tx. op-tx.
3) 2017년 2월경 화순전남대병원에서 초기 식도암 Dx. Adm-tx. op-tx.(항암치료나 방사선 치료는 시행하지 않고 수술만 받았다고 함) po-med중.
4) 2019년경 동광주병원에서 탈장 Dx. Adm-tx. op-tx.
5) 고혈압(-), 당뇨(-), 결핵(-), 간염(-) 고지혈증(-)

7. 가족력 : 父 - 피부암

8. 사회력

평소 주 4-5회, 1회에 소주 2병 정도 음주하였으며, 40년간 하루에 1.5갑씩 흡연하였으나 3년 전부터 음주 및 흡연 모두 중단함.

9. 복용 약물

화순전남대병원에서 간헐적인 위식도 역류증상으로 인하여 매일 아침 식전 프로톤 펌프 저해제(가나플럭스정 20/1100㎎) 1T를 복용하고 있었으며, 본원 입원 후에도 복용을 지속하였다.

10. 계통적 문진

1) 대변 : 무른변(식도암 수술 후부터 유지됨)
2) 소변 : 양호
3) 식사 : 2/3공기/끼, 3회/일. 수면 중 간헐적으로 역류가 발생하여 쓴 물이 코로 넘어온다고 함.
4) 수면 : 평소 6시간 수면. 淺眠, 頻覺(2-3회 깸).
5) 舌 : 舌淡 苔白 有齒痕
6) 脈 : 弦細
7) 汗 : 自汗, “찬밥을 먹는데도 식은땀이 나요.”

11. 검사소견

1) 내원 시 신체 활력징후 : 혈압 151/68㎜Hg, 체온 36. 4℃, 맥박수 65회/min, 호흡수 20회/min
2) Chest X-ray(2020년 5월 2일) : No visible lung parenchymal lesion.
3) EKG(2020년 5월 2일) : Sinus bradycardia. I.V. conduction defect of RBBB type. ST elevation in inferior leads. ST-T changes in lateral leads.
3) 임상병리검사(2020년 5월 2일)
   ① 생화학검사 : HDL 79㎎/㎗(≤55), CRP 1.47㎎/㎗(≤0.5)
   ② 혈액학검사 : PCT 0.150%(0.18-0.36), PDW 18.3fL(9-17)
   ③ 요화학검사 : WNL
   ④ 요침사현미경검사 : WNL

12. 평가방법

1) 안검하수의 평가

안검하수를 평가하기 위해 입원기간 중에는 일요일 및 공휴일을 제외하고 매일 안검열 너비를 측정하였으며, 일주일 간격으로 사진을 촬영하였다. 안검열 너비는 각막 대광반사점으로부터 상안검연까지의 거리인 MRD1(marginal reflex distance 1)과 각막 대광반사점으로부터 하안검연까지의 거리인 MRD2(marginal reflex distance 2)의 합으로 계산하였다. 입원 초기에는 환자에게 눈에 힘을 주지 않고 편하게 뜨고 있도록 지시한 후 양안의 안검열 너비를 측정하였으며, 자력으로 상안검 거상이 가능해지기 시작한 2020년 5월 6일부터는 최대로 용력하여 상안검을 거상하였을 때 양안의 안검열 너비도 추가로 측정하였다. 또한 단측 안검하수이므로 환측 안검열 너비를 건측 안검열 너비가 10일 때로 환산하여 상대적 안검열 너비(relative interpalpebral fissure)를 계산하였다.

2) 안구 운동 평가

안구 운동은 입원기간 중 일요일 및 공휴일을 제외하고 측정하였다. 평가 방법은 검사자의 손가락으로 환측 상안검을 밀어올린 상태에서 환자에게 정면을 주시하도록 지시하여 환자가 정면을 주시한 상태에서 검사자는 다른 손의 손가락이나 펜라이트를 상하좌우로 움직여 동공이 내전, 상전, 하전 방향으로 움직인 거리를 측정하여 평가하였다. 안구 운동은 외전 이외의 방향으로도 움직임이 가능해진 2020년 5월 8일부터 측정하였다.

13. 치료

1) 치료기간 : 총 54일

① 입원치료 기간 : 2020년 5월 2일-2020년 6월 5일 (35일)

② 통원치료 기간 : 2020년 6월 6일-2020년 6월 24일 (19일)

퇴원 이후에도 외래로 내원하여 통원치료를 받았으며, 6월 6일, 8일-13일, 15일-20일, 22일-24일에 내원하였다.

2) 침구 치료

① 일반침

0.25㎜×30㎜ 규격의 1회용 멸균 stainless steel 호침(동방침, 동방메디컬, 대한민국)을 사용하여 1일 2회 시술하였다. 치료혈위는 攢竹, 魚腰, 絲竹空, 陽白, 太陽, 承泣, 球后 등 환측 안륜근 주변부 혈위 위주로 선택하였으며, 원위취혈로는 환측 合谷, 中渚, 外關을 사용하여 총 10개의 혈위에 자침하였다. 특별한 수기조작은 가하지 않았다. 2020년 5월 19일부터는 오전에는 안륜근 주변부 자침 1회, 오후에는 사암침법의 脾正格 자침을 1회 시행하는 방법으로 침 치료를 시행하였다. 脾正格의 혈위는 大都, 少府를 補하고 大敦, 隱白을 瀉하였으며, 迎隨補瀉를 시행하였다.

유침은 15분간 시행하였으며, 유침 중에는 전침시술 및 적외선 조사를 함께 시행하였다. 전침시술은 침전기자극기(STN-330, ㈜스트라텍, 대한민국)로 안륜부 자침 시에는 攢竹-魚腰, 太陽-球后에, 脾正格 자침 시에는 隱白-大都에 4㎐의 전기 자극을 15분간 시술하였다. 자극 강도는 환자가 자극을 느끼되 불편감으로 느끼지 않을 정도의 세기로 가하였다. 적외선은 환자가 유침 시간 동안 눈을 감고 있도록 지시한 후 환측 안륜부에 15분간 조사하였다. 일반침 치료는 퇴원 후 통원치료를 받는 동안에도 동일하게 시행하였다.

② 피내침

2020년 5월 23일부터는 1일 2회 시행하는 일반침 치료 이외에도 추가로 저녁에 환측안 주위혈에 피내침을 시술하였다. 매일 저녁 환측 攢竹, 魚腰, 絲竹空, 太陽, 四白, 上迎香에 피내침(DB-130 T-이침, 동방메디컬, 대한민국)을 시술하였으며, 시술한 피내침은 익일 아침에 기상 후 제거하도록 지시하였다.

3) 약물치료

① 한약

입원기간 중 탕약으로는 補中益氣湯加味를 투여하였다(Table 1). 탕약은 1일 3회 식후 30분 후에 복용하도록 하였다. 탕전은 2첩 당 3팩, 1팩 당 120㎤로 탕전하였으며, 鹿茸을 가미하기 시작한 2020년 5월 8일부터는 1첩 당 2팩 기준으로 탕전하였다. 補中益氣湯加味 복용 도중 2020년 5월 3일 오전부터 발열, 인후통, 무기력감, 몸살 등 상기도 감염 증상을 호소하여, 5월 4일 아침에는 感冒 1方을 1팩 투약하였으며, 이어서 당일 점심부터 인후통 및 신체 피로감이 크게 호전된 5월 6일까지 荊防湯 合 雙菊飮加味를 복용시켰다. 이후 補中益氣湯加味의 복용을 재개하여 퇴원할 때까지 구성 약물을 증감하여 계속 투여하였다.

② 엑스제

주소증을 제외한 환자의 불편감을 개선하기 위해 엑스제를 병행 투여하였다. 2020년 5월 3일 오전에는 무기력감을 호소하여 補中益氣湯 연조엑스(한풍제약, 대한민국)를 1포씩 1일 3회 투여하였으나, 당일 오후부터 상기도 감염 증상을 호소하여 5월 4일에는 복용을 중단하고 인후통이 완치되는 5월 11일까지 連翹敗毒散 연조엑스(한풍제약, 대한민국)를 투여하였다. 또한 입원 중에도 淺眠함을 호소하여 2020년 5월 4일부터 퇴원하는 6월 5일까지 酸棗仁湯 엑스제(한풍제약, 대한민국)를 취침 전 1포 투여하였으며, 통원치료 중에도 入眠難 호소 시 처방하였다.

4) 매선요법

2020년 5월 12일부터 환측 안륜부에 매선요법을

Table 1. Administered Herbal Decoctions

Date	Prescription name	Ingredients (g/貼)
5/2-5/3	補中益氣湯 加味	白芷 4, 白茯苓 4, 升麻 2, 白殭蠶(法製) 3, 人蔘 4, 柴胡 2, 半夏(薑製) 2, 甘草 4, 鈎鉤藤 3, 羌活 4, 桔梗 4, 防風 4, 當歸 4, 山楂 6, 黃芪 8, 青皮 6, 白芍藥 6, 白朮 4, 天麻 2
5/4	感冒 1方	葛根 10, 乾地黃 4, 麥門冬 4, 當歸 4, 白芍藥 6, 白芷 4, 木瓜 6, 麻黃 4, 黃芩 4, 桑白皮散 6, 生薑 4, 柴胡 4, 杏仁 6, 半夏 4, 防風 4, 川芎 4, 甘草 2, 桂枝 2, 五味子 2, 桔梗 4
5/4-5/6	荊防湯 合 雙菊飮加味	金銀花 12, 大棗 4, 前胡 4, 羌活 4, 杏仁 4, 白芷 4, 連翹 4, 甘草 4, 甘菊 4, 防風 4, 桔梗 4, 荊芥 4, 黃芩 4, 生薑 4, 柴胡 4, 葛根 8, 枸杞子 4
5/6-5/8	補中益氣湯 加味	白芷 4, 白茯苓 4, 升麻 2, 白殭蠶(法製) 3, 人蔘 4, 柴胡 2, 半夏(薑製) 2, 甘草 4, 鈎鉤藤 3, 羌活 4, 桔梗 4, 防風 4, 當歸 4, 山楂 6, 黃芪 8, 青皮 6, 白芍藥 6, 白朮 4, 天麻 2
5/8-5/11		白芷 4, 白茯苓 4, 升麻 2, 白殭蠶(法製) 3, 人蔘 4, 柴胡 2, 半夏(薑製) 2, 甘草 4, 鈎鉤藤 3, 羌活 4, 桔梗 4, 防風 4, 當歸 4, 山楂 6, 黃芪 8, 青皮 6, 白芍藥 6, 白朮 4, 天麻 2, 桂枝 4, 鹿茸 4
5/11-5/13		白芷 4, 白茯苓 4, 升麻 2, 白殭蠶(法製) 3, 人蔘 4, 柴胡 2, 半夏(薑製) 2, 甘草 4, 羌活 4, 桔梗 4, 防風 4, 當歸 4, 山楂 6, 黃芪 8, 青皮 6, 白芍藥 6, 白朮 4, 天麻 2, 桂枝 4, 鹿茸 4, 酸棗仁(炒) 8
5/13-5/18		白芷 4, 白茯苓 4, 升麻 2, 白殭蠶(法製) 3, 人蔘 4, 柴胡 2, 半夏(薑製) 2, 甘草 4, 羌活 4, 桔梗 4, 防風 4, 當歸 4, 山楂 6, 黃芪 12, 青皮 6, 白芍藥 6, 白朮 4, 天麻 2, 桂枝 4, 鹿茸 4, 酸棗仁(炒) 8
5/18-6/7		白芷 4, 白茯苓 4, 升麻 2, 白殭蠶(法製) 3, 人蔘 4, 柴胡 2, 半夏(薑製) 2, 甘草 4, 羌活 4, 桔梗 4, 防風 4, 當歸 4, 山楂 6, 黃芪 16, 青皮 6, 白芍藥 6, 白朮 4, 天麻 2, 桂枝 4, 鹿茸 4, 酸棗仁(炒) 8
6/7-6/23		白芷 4, 白茯苓 4, 升麻 3, 白殭蠶(法製) 3, 人蔘 6, 柴胡 3, 半夏(薑製) 4, 甘草 4, 桔梗 4, 防風 4, 當歸 4, 山楂 6, 黃芪 16, 青皮 6, 白芍藥 8, 白朮 4, 天麻 3, 桂枝 4, 鹿茸 4, 酸棗仁(炒) 8, 生薑 6, 大棗 6

시행하였다. 매선은 31G-25㎜ 규격의 polydioxanone 소재의 봉합사(동방 Miracu Monothread, 동방메디컬, 대한민국)를 사용하였다. 시술 전 1회용 수술용 장갑을 착용하고 매선 시술 부위를 알코올 솜으로 소독한 후, 환측 攢竹, 魚腰, 絲竹空, 顴髎, 巨髎에 중력 반대 방향으로 시술하였다. 시술한 날짜는 5월 12일, 5월 16일, 5월 19일, 5월 23일, 5월 28일, 5월 29일, 6월 1일, 6월 4일로 총 8회 시술하였다.

5) 약침요법

약침은 紫河車 약침(기린한의원 부설 원외탕전실, 대한민국)을 사용하였으며, 1일 1회 시술하였다. 시술 방법은 30G 0.5㏄ 인슐린 주입용 주사기(FEELject, ㈜필텍바이오, 대한민국)로 紫河車 약침액 0.5㏄를 안륜근 주위혈인 攢竹, 太陽, 四白에 나누어 주입하였다. 紫河車 약침 시술은 외래치료 기간에도 동일하게 시행하였다.

6) 기타치료

이 외에도 전자뜸, 부항, 훈증요법 등을 시행하였다. 전자뜸은 침 치료 시 병행하였으며, 양측 合谷 또는 足三里에 45±1℃의 온도로 새뜸(㈜케이메디칼, 대한민국)을 부착하여 1일 2회 시술하였다. 전자뜸은 자침이 끝나면 부착하고 발침할 때 제거하였다. 부항요법은 침 치료 전후에 주로 肩背部 혹은 시술 당일 환자가 호소하는 통처에 시술하였다. 습부항은 일주일 중 월요일, 수요일, 금요일에 1일 1회 시행하였으며, 부항은 1회 시행 시 3분간 부착하였다. 건부항은 1회 시행 시 5분간 부착하였으며, 매일 오전, 오후로 1일 2회 시행하되 습부항을 시행한 날에는 1일 1회 시행하였다. 훈증요법은 1일 1회 스티머를 이용하여 환측 안면부에 증기를 쏘여주는 방법으로 시행하였다. 퇴원 후 외래로 내원했을 때에도 전자뜸, 부항 및 훈증요법은 입원해 있을 때와 동일한 방법으로 1일 1회 시행하였다.

15. 치료경과

1) 안검하수

본원 입원 당일 우안의 안검열 너비는 2㎜ 정도였으며, 힘을 주어 상안검을 거상하는 것은 불가능하였다. 2020년 5월 6일부터는 최대로 용력하여 상안검을 거상하는 것이 가능해졌으나, 매선요법 시행 이전까지의 안검열 너비는 대체로 힘을 주지 않았을 경우 2㎜, 최대

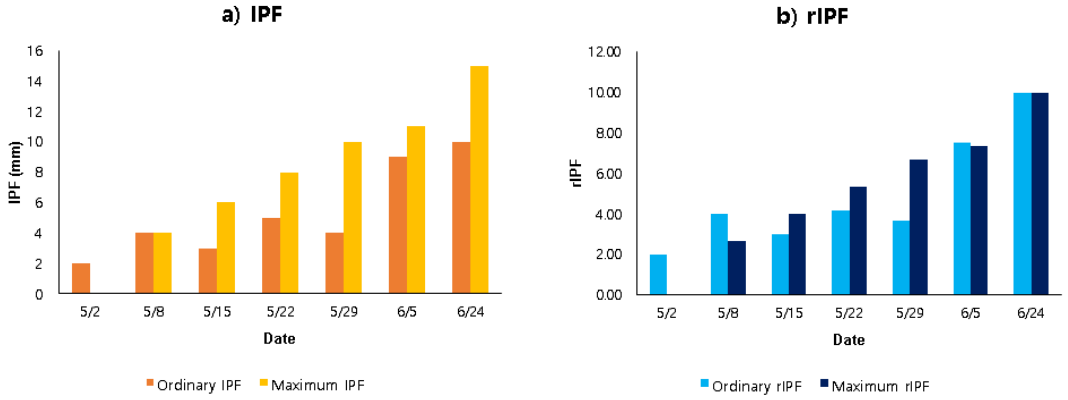

Fig. 1. The Change in Rt. Interpalpebral Fissure

IPF: interpalpebral fissure, rIPF: relative interpalpebral fissure, Ordinary; Rt. upper eyelid elevated without any exertion, Maximum; Rt. upper eyelid elevated to the maximum limit.

Table 2. The Progress of Rt. Ptosis

Date	IPF (㎜)				rIPF	
	Ordinary		Maximum		Ordinary	Maximum
	OS	OD	OS	OD		
5/2	10	2	Unable to lift up		2.00	Unable to lift up
5/4	11	2			1.82	
5/6	10	2	15	4	2.00	2.67
5/7	10	2	15	4	2.00	2.67
5/8	10	4	15	4	4.00	2.67
5/9	12	4	15	4	3.33	2.67
5/11	10	2	15	4	2.00	2.67
5/12	10	2	15	3	2.00	2.00
5/13	12	4	15	4	3.33	2.67
5/14	10	2	15	3	2.00	2.00
5/15	10	3	15	6	3.00	4.00
5/16	10	3	13	6	3.00	4.62
5/18	12	4	15	8	3.33	5.33
5/19	12	2	15	7	1.67	4.67
5/20	10	2	12	6	2.00	5.00
5/21	10	3	14	7	3.00	5.00
5/22	12	5	15	8	4.17	5.33
5/23	10	4	14	8	4.00	5.71
5/25	14	6	15	9	4.29	6.00
5/26	10	4	14	9	4.00	6.43
5/27	12	5	14	7	4.17	5.00
5/28	10	5	14	10	5.00	7.14
5/29	11	4	15	10	3.64	6.67
5/30	12	5	15	9	4.17	6.00
6/1	12	6	15	12	5.00	8.00
6/2	13	7	15	10	5.38	6.67
6/3	12	7	15	10	5.83	6.67
6/4	12	6	15	10	5.00	6.67
6/5	12	9	15	11	7.50	7.33
6/15	12	9	15	12	7.50	8.00
6/24	10	10	15	15	10.00	10.00

IPF : interpalpebral fissure, rIPF: relative interpalpebral fissure, Ordinary; Rt. upper eyelid elevated without any exertion, Maximum; Rt. upper eyelid elevated to the maximum limit, OS: oculus sinister, OD: oculus dexter.

용력 시 4㎜ 정도로 두드러진 호전은 없었다. 그러나 5월 12일에 환측안 주변부 혈위에 매선요법을 시행하고부터 점차 안검하수 증상이 크게 호전되기 시작하여, 5월 15일에는 최대 용력 시 안검열 너비는 6㎜까지 측정되었으며, 환자 본인도 증상의 개선을 자각하기 시작하였다. 매선요법은 5월 12일 이후에도 16일, 19일, 23일, 28일, 29일, 6월 1일, 4일에도 추가로 시행하였는데, 매선요법을 시행한 다음날에는 매선 시술 이전 대비 증상 개선이 더 두드러지는 경과를 관찰할 수 있었다. 퇴원일인 6월 5일에는 힘을 주지 않은 상태에서 9㎜, 최대 용력 시에는 11㎜로 측정되었다. 퇴원 후 통원치료를 받는 동안에도 안검하수 증상은 꾸준히 개선되었으며, 6월 24일에는 안검열 너비 측정 결과 힘을 주지 않았을 때 10㎜, 최대 용력 시 15㎜로 측정되어, 정상안과 동일한 수준으로 회복되었다(Table 2, Fig. 1-2, Appendix 1).

2) 안구운동장애

우안의 안구운동장애는 치료가 진행됨에 따라 서서히 호전되기는 하였으나, 매선요법 시술 이후로 큰 호전을 보이기 시작한 안검하수 증상에 비하여 빠르게 호전되지 않았다. 2020년 5월 2일 입원 당일에는 외전만 가능하였으며, 외전 이외의 방향으로도 움직임이 가능해진 5월 8일에는 상전 및 하전은 2㎜ 정도의 움직임을 보였으나, 내전은 전혀 불가능한 상태였다. 이후 안구의 움직임은 대동소이하였으나, 5월 29일 내전 시 동공이 움직이는 거리가 4㎜로 관찰되며 내전은 크게 호전되었다. 반면 상전 및 하전은 두드러진 변화는 없는 상태로,

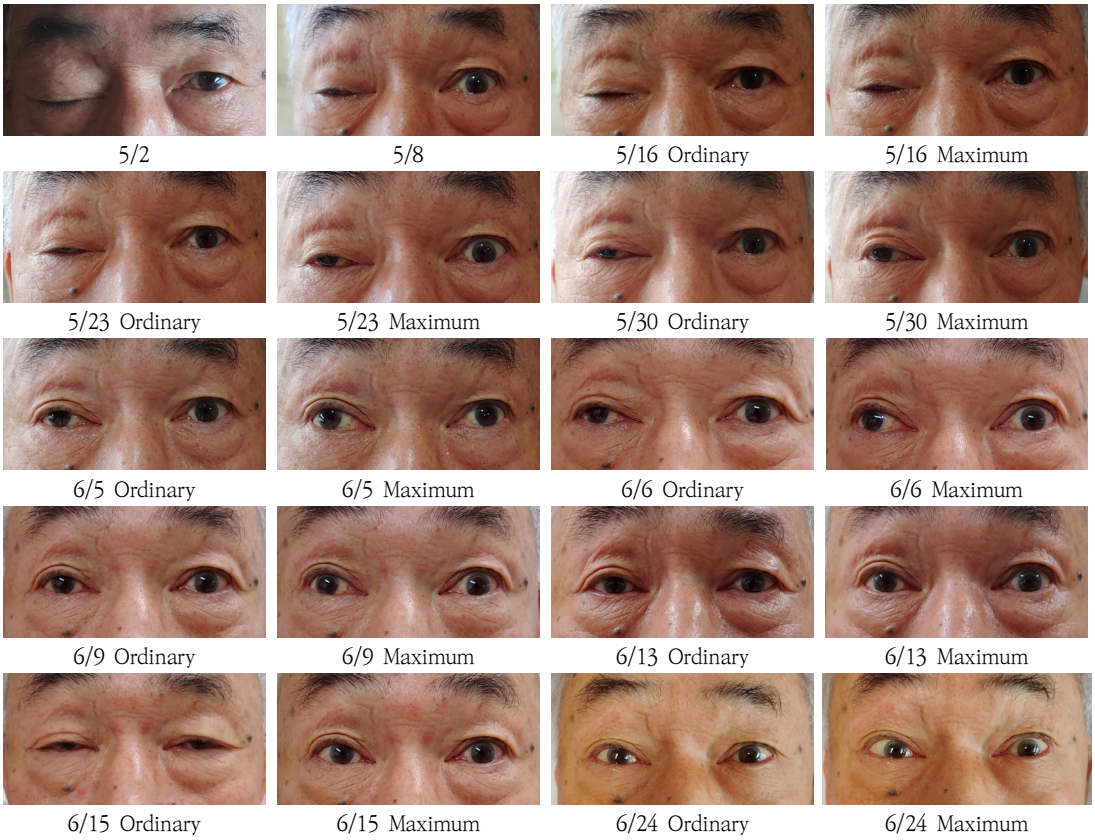

Fig. 2. The Progress Photograph of Rt. Ptosis
Ordinary; Rt. upper eyelid elevated without any exertion, Maximum; Rt. upper eyelid elevated to the maximum limit.

6월 5일에 내전 5㎜, 상전 및 하전 2㎜의 상태로 퇴원하였다. 퇴원 후 외래로 내원할 때도 안구 운동을 관찰한 결과 통원치료 중에도 안구 운동은 꾸준히 호전되었다. 6월 24일에는 내전 5㎜, 상전 및 하전 3㎜로 측정되었으며, 육안으로 관찰할 때도 건측안과 동일한 수준으로 안구 운동이 회복된 것을 확인할 수 있었다(Table 3, Fig. 3, Appendix 1).

3) 현훈

현훈 증상은 본원 입원 당일에도 심하지 않았으며, 2020년 5월 4일 환자가 어지럽지 않다고 하여 증상이 소실된 것으로 판단하였다. 이후 환자는 한동안 현훈 증상을 호소하지 않았으나, 6월 2일에는 약간 띵하다며 VAS(visual analogue scale) 1 정도의 현훈을 다시 호소하였다. 그러나 다음날인 6월 3일에는 환자는 어지럽

Table 3. The Progress of Rt. Eye Movement

Date	Adduction (㎜)	Elevation (㎜)	Depression (㎜)
5/2	0	0	0
5/8	0	2	2
5/9	3	2	0
5/11	1	1	1
5/12	2	1	0
5/13	1	1	1
5/14	1	0	0
5/15	1	0	0
5/16	2	1	0
5/18	2	1	0
5/19	2	2	0
5/20	1	1	0
5/21	2	1	0
5/22	3	1	0
5/23	2	1	0
5/25	3	1	1
5/26	2	1	0
5/27	2	1	0.5
5/28	2	1	0
5/29	4	0	0
5/30	2	1	0.5
6/1	3	1	0
6/2	3	1	2
6/3	5	1	1
6/4	5	1	2
6/5	5	2	2
6/15	7	2	2
6/24	5	3	3

지 않다고 하여 증상은 소실되었다.

Ⅲ. 고찰 및 결론

동안신경핵은 중간뇌의 위둔덕(superior colliculus)에 위치한 실비우스 수도관(Sylvius aqueduct)의 수도관주위회백질(periaqueductal gray matter) 앞에 쌍으로 위치하며, 동안신경핵에서 뻗어나온 신경은 위안와틈새(superior orbital fissure)를 통해 안와로 진입하여 위아래로 분지를 형성한다. 동안신경의 위가지는 눈꺼풀올림근(levator palpebrae muscle)과 상직근(superior rectus muscle)을 지배하고, 아래가지는 내직근(inferior rectus muscle), 하사근(inferior oblique muscle), 하직근(inferior rectus muscle),

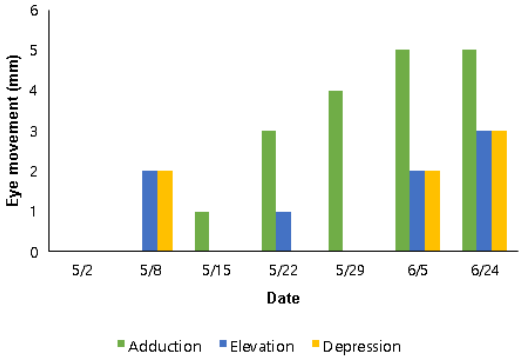

Fig. 3. The Change in Rt. Eye Movement

섬모체근(ciliary muscle), 동공조임근(sphincter pupillae muscle)를 지배한다. 따라서 동안신경의 완전마비가 발생하면 안검하수가 나타나고, 안구는 벌어지며 상전, 하전 및 내전이 불가능하며, 동공이 확대되는 등의 증상이 발생한다[20].

동안신경마비의 서양의학적 치료는 크게 보존적 치료와 수술요법으로 나뉜다. 보존적 치료는 당뇨 혹은 고혈압의 병력이 있는 50세 이상의 환자의 경우에 단기적으로 권장되는 방법으로, 환측안을 안대 혹은 불투명한 콘택트렌즈로 가려 복시 증상을 완화시키거나, 보툴리눔 독소(botulinum toxin) 주사로 외직근을 마비시켜 환측 안구가 외측으로 편위되는 것을 억제하는 방법이 있다[21]. 수술요법은 안구의 수평편위를 교정하기 위해 내직근을 절제하고 외직근을 후퇴시켜 안구에 내전력(adducting force)을 가해주는 방법으로, 6개월이 경과하여도 증상의 개선이 없을 때 권장된다[21,22]. 대부분의 동안신경마비는 몇 개월 이내에 증상이 자연적으로 호전되어 예후는 일반적으로 좋은 것으로 알려져 있으나, 회복되는 정도는 동안신경마비의 발생 원인과 관리에 달려있다[23].

본 증례에서는 양방병원 신경과에서 특발성 동안신경마비로 진단받고 입원치료를 받은 후 우안 안검하수, 안구운동장애, 현훈을 주호소로 한방병원에 내원한 69세 남성을 대상으로 2020년 5월 2일부터 6월 24일까지 입원치료 및 통원치료를 시행하였다. 입원치료는 5

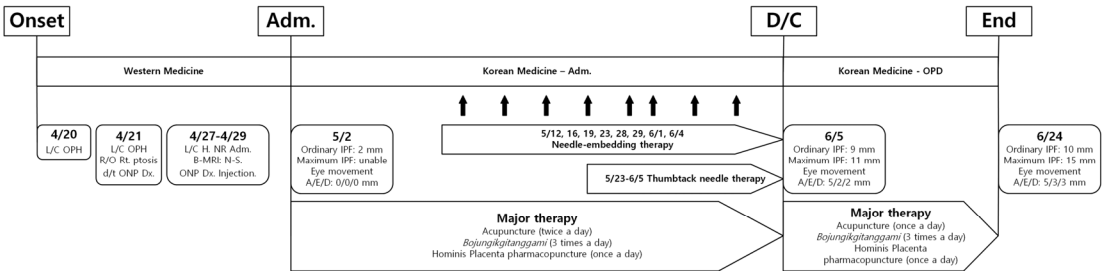

Fig. 4. Total Treatment History

Adm: administration, D/C: discharge, OPD: outpatient, L/C: local, OPH: ophthalmology, R/O: rule out, d/t: due to, ONP: oculomotor nerve palsy, H: hospital, NR: neurology, N-S: nonspecific, Ordinary; Rt. upper eyelid elevated without any exertion, IPF: interpalpebral fissure, Maximum; Rt. upper eyelid elevated to the maximum limit, A: adduction, E: elevation, D: depression.

월 2일부터 6월 5일까지, 통원치료는 6월 6일부터 24일까지 이루어졌으며, 치료기간 중에는 침 치료, 補中益氣湯加味 복용, 매선요법을 비롯한 다양한 치료를 시행하였다. 5월 2일 입원 당일 우안의 안검열 너비는 2㎜로 측정되었고 상안검 거상은 불가능하였으며, 안구 운동은 외전을 제외한 나머지 방향으로는 움직이는 것이 불가능하였다. 그러나 5월 12일부터 우안 주변부에 매선요법을 시행하면서 크게 호전되기 시작하여, 최종 치료일인 6월 24일에는 안검하수 및 안구운동장애 모두 정상안과 동일한 정도로 회복되었다. 현훈 증상은 입원 당일에도 심하지 않았으며, 2020년 5월 4일부터는 증상이 소실되었다. 그러나 6월 2일에는 다시 가벼운 현훈을 호소하였으나 익일 소실되었다. 재발한 현훈은 전날인 6월 1일에 시행한 매선요법을 받고 발생한 피로로 인한 일시적인 기력저하를 원인으로 추측하였다.

2000년 이후 국내에 발표된 동안신경마비의 한방치험 증례 보고들 중에서 특발성 동안신경마비에 관한 증례는 총 12건이 발표되었다[8-19]. 기존에 발표된 12건의 특발성 동안신경마비 한방 증례를 살펴본 결과, 침 치료는 睛明, 攢竹, 魚腰, 絲竹空, 瞳子髎, 太陽, 陽白, 四白 등 본 증례에서와 마찬가지로 주로 안와 주변부에 위치한 경혈들 위주로 근위취혈하여 시행하였으며, 원위취혈을 사용한 경우에는 合谷, 足三里, 太衝의 3개 혈위가 자주 사용되었다. 근위취혈 이외의 침법으로는 사암침법의 脾正格도 자주 사용되었다. 한약은 본 증례처럼 補中益氣湯을 가감하여 사용한 경우가 많았는데, '脾主肉'이라는 관점에서 바라보면 동안신경마비로 인하여 발생하는 상안검거근 및 외안근의 기능부전을 脾虛로 辨證한 경우가 많았을 것으로 추측된다. 대부분의 증례에서는 침 치료와 한약만을 사용한 경우가 많았으나, 박[8], 정[16], 손[18], 김[19] 등은 뜸, 물리치료, 약침 등 다양한 처치를 병행하였다. 12건의 증례에서 평균 치료기간은 35일 정도였으나, 최소 10일에서 최대 67.2일간 치료한 경우도 있었을 만큼 기간의 편차는 다양하였다.

침 치료는 기존 증례들처럼 기본적으로 환측안 주위 경혈들을 취혈하였으며, 안륜근 주위 경혈과 더불어 원위취혈에 사용한 合谷, 中渚, 外關은 상지에서 안면부로 주행하는 手三陽經의 경락유주에서 착안하여 選穴하였다. 동안신경마비 증상을 개선하기 위한 탕약으로는 補中益氣湯加味를 투여하였다. 계통적 문진 시 식사 및 소화는 비교적 양호하였으나 식도암 수술의 과거력이 있는 점, 평소 찬밥을 먹어도 식은땀이 난다고 할 정도의 自汗 경향, 舌淡 苔白 有齒痕하고 脈弦細한 舌脈을 고려하였을 때 脾虛氣陷으로 辨證하여 補中益氣湯을 기본방으로 결정하였으며, 여기에 口眼喎斜와 같은 마비성 질환에 적용 가능한 白殭蠶, 釣鉤藤, 天麻 등을 加味하였다. 2020년 5월 8일부터는 치료 효과를 증가시키기 위해 鹿茸 상대를 加味하여 투여하였으며, 5월 11일부터는 수면의 질 개선을 위해 炒酸棗仁을 加味하였다. 黃芪는 처음에는 8g을 투여하였으나, 안검하수 증상에 큰 변화가 없어 補氣升陽의 목적으로 점차 증량하여 5월 13일에는 12g으로, 5월 18일에는 16g까지 증량하여 투여하였다. 補中益氣湯加味 이외의 처방으로는 感冒 1방과 荊防湯 合 雙菊飮加味가 투약되었다. 2020년 5월 3일 오전부터 환자가 발열, 인후통, 무기력감, 몸살 등 상기도 감염 증상을 호소하여, 5월 4일 아침에는 補中益氣湯加味의 복용을 중단하고 동신대학교한방병원 처방집에 수재되어 있는 感冒 처방인 感冒 1方을 1팩 복용시켰다. 이어서 당일 점심부터는 消風散寒, 淸熱止咳하여 風寒感冒로 인한 증상에 적용 가능한 荊防湯 合 雙菊飮加味를 처방하여 인후통 및 신체 피로감이 크게 호전되는 5월 6일까지 복용시켰다.

탕약뿐만 아니라 입원 중 주소증 이외의 증상을 개선하기 위해 엑스제를 병행 투약하였다. 2020년 5월 3일 오전에 환자가 전일 오후에 침 치료를 받고나서부터 몸이 노곤노곤한 느낌의 무기력감을 호소하여 補中益氣湯 연조엑스(한풍제약, 대한민국)를 1포씩 1일 3회 투여하였으나, 당일 오후부터 발열, 인후통, 몸살과 같은 상기도 감염 증상을 호소하여 익일인 5월 4일부터 補中益氣湯 연조엑스 투약을 중단하고 連翹敗毒散 연조엑스(한풍제약, 대한민국)로 변경하여 1포씩 1일 3회 투약하였다. 連翹敗毒散 연조엑스는 5월 11일 인후통이 완치되

어 투약을 중단하였다. 또한 환자는 평소 淺眠 및 頻覺하는 수면 양상이 있었으며, 입원 후에도 여전히 淺眠하는 경향을 보여 安眠을 위해 2020년 5월 4일부터 퇴원하는 6월 5일까지 酸棗仁湯 엑스제(한풍제약, 대한민국)를 취침 전 1포 투약하였다. 酸棗仁湯 엑스제는 외래로 내원하여 치료받던 중에도 잠이 안 온다고 호소하여 6월 13일에 6일분을 추가로 처방하였다.

紫河車 약침은 인체 태반을 가수분해하여 약침제제로 추출한 것으로, 그 주성분인 紫河車는 性味가 溫하고 肝, 心, 脾, 腎 등으로 入하여 補陰, 益氣補精, 强壯하는 효능이 있다.[24] 紫河車 약침이 안면신경마비 및 동안신경마비와 같은 신경계 질환에 유효한 효과를 보였다는 기존 증례보고들로 미루어 볼 때,[13] 紫河車 약침이 肝, 脾, 腎의 精과 氣血이 부족하여 발생하는 동안신경마비에도 유효할 것으로 보고 攢竹, 太陽, 四白과 같은 환측 안 주변부 경혈에 시술하였다.

본 증례에서는 일반침, 한약 이외에도 매선요법, 피내침, 약침, 뜸, 부항요법, 훈증요법 등 다양한 처치를 시행하였다. 그 중에서도 매선요법은 기존에 국내에서 발표된 특발성 동안신경마비의 한방치료 증례에서는 사용되지 않았던 방법이다. 매선요법은 혈위, 경근, 경피, 경락 또는 통증과 질병을 유발하는 부위에 동물조직, 藥物, 剛圈, 磁塊, 외과 수술용 실 등의 이물질을 매입하여 혈위에 지속적인 자극을 가하여 질병을 치료하는 방법으로, 미용 혹 성형 분야, 동통 및 마비질환을 비롯한 다양한 질환에 적용 가능하다[25]. 특히 중국에서 2013년-2016년까지 안검하수로 내원한 환자 60명을 대상으로 시행한 무작위배정 대조군 연구에서는 환자들을 일반침 및 매선요법 병행군과 일반침 단독 치료군으로 나누어 매선요법은 7-10일에 1번 0.5㎝ 길이의 羊腸線을 印堂, 양측 太陽, 陽白, 風池에 자입하고, 일반침 치료는 실험군과 대조군 모두 百會, 關元, 양측 頭維, 魚腰, 絲竹空, 攢竹, 照海, 足三里에 매일 1회 시행한 결과, 두 집단 간 치료 효과는 비슷하였으나, 단기간의 痊愈率은 일반침 단독 치료군보다 매선요법 병행군이 더 뛰어난 것으로 밝혀졌다[26]. 본 증례에서는 2020년 5월 2일 본원에 입원한 이후로 환자의 증상에 큰 호전이 없어 5월 12일에 처음으로 매선요법을 시행하였다. 환자의 우안 안검하수 증상이 동안신경마비로 인해 유발되었다는 점에서 마비성 질환에 효과가 뛰어난 매선요법이 본 증례의 안검하수 증상에도 유효할 것으로 예상하여 시술하였다. 매선요법 시술 다음날부터 경과를 관찰한 결과, 이전보다 안검하수 증상이 호전되는 경과를 보였으며, 추가로 매선요법을 시행함에 따라 시술 직후 안검하수 증상이 크게 호전되는 경향을 관찰할 수 있었다. Shi[26]의 연구결과를 고려하였을 때, 본 증례에서도 매선요법이 안검하수의 호전 속도를 가속시키는 데 기여한 것으로 추측된다. 그럼에도 불구하고 안구운동장애로 인한 마비성 사시는 안검하수만큼 크게 호전되지 않은 점에서 매선요법이 마비성 사시에는 효과적이지 않은 것으로 사료된다. 이점에 대해서는 향후 유사 증례에 대해 매선요법을 적극적으로 활용하여 유효성을 확인할 필요성이 있다.

본 증례에서는 동안신경마비로 진단받고 안검하수, 마비성 사시, 현훈을 주호소로 한방병원에 내원한 69세 특발성 동안신경마비 환자 1명을 대상으로, 2020년 5월 2일부터 2020년 6월 24일까지 침, 약침, 한약, 매선요법 등의 한방치료를 시행하였다. 특히 안검하수 증상의 경우 매선요법 직후부터 큰 호전을 보이기 시작하였으며, 최종적으로는 우안의 안검하수 및 마비성 사시 증상 모두 정상안인 좌안과 동일한 수준으로 회복되었다. 상기 결과를 통해 동안신경마비 환자에게 적용된 침 치료와 한약치료 이외에도 그동안 기존에 보고된 한방 치험례에서는 제시되지 않았던 눈 주변부 매선요법 시술이 임상적으로 긍정적인 효과를 나타낸다는 사실을 확인할 수 있었다. 다만 본 연구는 증례가 1례에 불과하고 안검하수와 달리 마비성 사시에는 매선요법이 큰 효과를 보지 못하여 향후 추가 증례를 통한 검증이 필요하며, 매선요법 이외에도 기존의 침구치료 및 전침, 약침, 한약이 병행되어 매선요법이 단독으로 사용되었을 때의 유효성에 대한 평가가 이루어지지 못하였다는 한계가 있다. 향후 유사 증례에 매선요법을 적극적으로

활용하여 지속적인 증례 보고가 이루어져야 하며, 후향적 연구를 통해 동안신경마비에 대한 매선요법의 유효성에 관한 체계적이고 심도 있는 연구가 이루어져야 한다.

환자 동의서 작성

본 연구는 연구 대상자로부터 개인정보 및 사진수집, 진료 정보 활용에 대해 충분히 설명하고 동의서에 서명을 받은 후 진행되었음을 밝힙니다.

ORCID

Ji-Hoon Song
(https://orcid.org/0000-0003-3079-0552)

Jung-Hwa Choi
(https://orcid.org/0000-0002-5500-141X)

Jong-Han Kim
(https://orcid.org/0000-0003-0302-3673)

Min-Yeong Jung
(https://orcid.org/0000-0003-2344-1960)

Soo-Yeon Park
(https://orcid.org/0000-0001-6812-0787)

References

1. Richards BW, Jones FR Jr, Younge BR. Causes and prognosis in 4,278 cases of paralysis of the oculomotor, trochlear, and abducens cranial nerves. Am J Ophthalmol. 1992;113(5):489-96.
2. Chen H, Wang XH, Yao S, Raza HK, Jing J, Cui G, et al. The aetiologies of unilateral oculomotor nerve palsy: a clinical analysis on 121 patients. Somatosens Mot Res. 2019;36(2):102-8.
3. Raza HK, Chen H, Chansysouphantong T, Cui G. The aetiologies of the unilateral oculomotor nerve palsy: a review of the literature. Somatosens Mot Res. 2018;35(3-4):229-39.
4. Fang C, Leavitt JA, Hodge DO, Holmes JM, Mohney BG, Chen JJ. Incidence and Etiologies of Acquired Third Nerve Palsy Using a Population-Based Method. JAMA Ophthalmol. 2017;135(1):23-8.
5. Noh SS. Wonsaek Anibiinhugwahak. Seoul: Iljoongsa. 1999:186-7,286-7.
6. The Korean Medicine Ophthalmology & Otolaryngology & Dermatology Society. Korean Medicine Ophthalmology. 2nd ed. Busan:Seonu. 2016:108-9,226-7.
7. Park KY, Lee SH, Byeon WG, Shin DI, Shim MS, Lee SS, et al. A Case of Germinoma Presenting with Pupil-involving Isolated Oculomotor Nerve Palsy. J Korean Neurol Assoc. 2001;19(4):423-6.
8. Park SY, Kim JH, Choi JH. A Case of the Oculomotor Nerve Palsy. J of Oriental Neuropsychiatry. 2001;12(1):201-7.
9. Jun HJ, Hwang U, Kim JI, Lee HM, Nam SS, Kim YS. Case Report of Oculomotor palsy patient treated with Electroacupuncture. J Acupunct Res. 2002;19(4):200-7.
10. Eom YS, Sim SY, Nam HJ, Kim GJ. A Clinical Case Report of Oculomotor Nerve Palsy. J Korean Med Ophthalmol Otolaryngol Dermatol. 2004;17(3):126-30.
11. Jeong HA, Moon MH, Nam SK, Lee JS, Shin SH, Lee I. Clinical Study on a case of Ptosis

Patient Diagnosed as Oculomotor Palsy. Korean J Oriental Physiology & Pathology. 2006;20(4):1068-72.
12. Lee JS, Shin SH. Clinical Study on a Case of Idiopathic Oculomotor Nerve Palsy Patient. Korean J Oriental Physiology & Pathology. 2008;22(3):699-702.
13. Jung KH, Kim MS, Hwang HS, Jeon JC, Park JE, Lee TH, et al. Case Report of Three Cases of Idiopathic Oculomotor Nerve Palsy Treated with Hominis Placenta Pharmacopuncture. Journal of Pharmacopuncture. 2009;12(1):91-7.
14. Lee CH, Lee CH, Park MK, Jung WH, Choi BS, Hong KE, et al. A Idiopathic Oculomotor Nerve Palsy Patient Treated by Acupuncture Complex Therapy. J Acupunct Res. 2010;27(4):233-8.
15. Kim TY, Kim HJ, Lee CW, Kim CH. A Case Report of Ptosis Patient Diagnosed as Idiopathic Oculomotor Nerve Palsy. J Korean Med Ophthalmol Otolaryngol Dermatol. 2013;26(3):77-86.
16. Chung SH, Cho CK, Ji YS, Kim HJ, Kim YI. A Case Report of Oculomotor Nerve Palsy Patient Treated by Traditional Korean Medicine. Journal of Haehwa Medicine. 2015;23(2):45-52.
17. Noh HM, Park SG, Jo EH, Park MC. Case Report of Two Cases of the Oculomotor Nerve Palsy. Korean Journal of Acupuncture. 2017;34(3):156-63.
18. Son JH, Jung MH, Kim JH, Cho KH, Jung WS, Kwon SW, et al. A Case Report of Diplopia and Limitaion of Eye Movement in Oculomotor Nerve Palsy Treated with Korean Medicine. J Int Korean Med. 2017;38(2):190-4.
19. Kim MJ, Won SY, Cho HK, Yoo HR, Seol IC, Kim YS. A Case Report of Ptosis and Eye Movement Limitation Caused by Idiopathic Oculomotor Nerve Palsy. J Int Korean Med. 2019;40(3):499-505.
20. Kim HS, Kim HM, Seong GJ, Yu YS. Ophthalmology. 12th ed. Seoul:Ilchokak. 2020:378-81.
21. Singh A, Bahuguna C, Nagpal R, Kumar B. Surgical management of third nerve palsy. Oman J Ophthalmol. 2016;9(2):80-6.
22. Kattleman B, Flanders M, Wise J. Supramaximal horizontal rectus surgery in the management of third and sixth nerve palsy. Can J Ophthalmol. 1986;21(6):227-30.
23. Kim K, Noh SR, Kang MS, Jin KH. Clinical Course and Prognostic Factors of Acquired Third, Fourth, and Sixth Cranial Nerve Palsy in Korean Patients. Korean J Ophthalmol. 2018;32(3):221-7.
24. Korean Pharmacopuncture Institute. Pharmacopuncturology. Seoul:Elsevier Korea LLC. 2008:200-7,363-5.
25. Korean Acupuncture & Moxibustion Medicine Society Textbook Compilation Committee. The Acupuncture and Moxibustion Medicine. Gyeonggi:Jipmoondang. 2012:200-4.
26. Shi RP. Therapeutic Observation of Acupoint Catgut Embedding Combined with Acupuncture in the Treatment of Ptosis. Chinese Manipulation & Rehabilitation Medicine. 2017;8(7):27-8.

Appendix 1. The Progress Note

Date	Rt. ptosis	Rt. eye movement
5/2		외전만 가능함.
5/9		Adduction 시 안구 운동 매끄러워짐.
5/12	고개를 위로 들고 상안검 아래로 보면 약간 보인다고 함.	
5/13	“거울로 봤을 때 눈꺼풀이 조금씩 움직이는 것 같아요.”	
5/14	“눈이 침침해요.”	
5/15	“(눈이 감기는 게) 좀 줄어든 것 같아요.”	
5/21	우안에 눈물이 고이는 느낌이 든다고 호소함.	우안 눈동자가 조금 안쪽으로 돌아온 것 같다고 함.
5/22	“어제는 안개 낀 것처럼 보이더니 오늘은 선명해요.”	우안 눈동자가 조금 안쪽으로 돌아온 것 같다고 함.
5/26		우안이 조금씩 가운데로 오는 느낌이 든다함.
5/28	“눈 뜨는게 좀 편한 것 같아요. 엊그제까지 뿌연 게 있는 것 같았는데, 오늘부터 조금씩 잘 보이는 것 같고.”	“안구 움직이는 건 아직 안 돌아오는 것 같아요.”
5/29	우안이 좌안 대비 조금 침침하다고 함.	우안 EOM 증가함. 특히 adduction 및 depression 시 움직임 원활함
5/30	기상 시 우안에 머리카락이 들어간 것처럼 까끌까끌한 느낌이 들었으나, 아침 회진 시 호전되었다고 함.	“눈 움직이는 거는 잘 모르겠어요.”
6/1	개안 호전 여부 자각하지 못함. “잘 떠지는지는 잘 모르겠어요.”	
6/3	우안이 잘 떠지는 느낌이 든다고 함. “좀 더 잘 벌어지는 것 같아요.”	
6/4	눈도 더 잘 떠지고 확실히 좋아진 것 같다고 함. “거울 보니까 좋아진 걸 느껴요.”	
6/15	"우측 눈 잘 보여요.", "뿌옇게 보이는 게 없어지고 잘 보여요."	
6/24	일주일 전부터 좌안이 침침하여 6월 23일에 L/C OPH 내원하여 결막결석으로 진단받고 결석을 제거하였다고 함.	