

Original Article / 원저

욕창의 한의학적 치료에 대한 고찰

김정윤¹ · 김혜경¹ · 김수경² · 임승환³

대전자생한방병원 한방안이비인후피부과(¹수련의, ³원장)
동의대학교 부속한방병원 침구과(²수련의)

A Review on Decubitus Ulcer treatment in Korean Medicine

Jeong-Yoon Kim¹ · Hye-Gyeong Kim¹ · Su-Gyeong Kim² · Seung-Hwan Lim³

^{1,3}Dept. of Ophthalmology, Otolaryngology & Dermatology, Daejun Jaseng Hospital of Korean Medicine

²Dept. of Acupuncture & Moxibustion Meridian & Acupoint, College of Korean Medicine, Dong-Eui University

Abstract

Objectives : The purpose of this study is to analyze the Korean medicine treatment on decubitus ulcer to find out the trend and the effectiveness.

Methods : The domestic journal databases(NDSL, OASIS, RISS, KISS, KCI) were searched using keyword 'Decubitus Ulcer', treated by Korean Medicine.

Results : Out of 47 articles searched, 12 papers were selected. All of those were case-study or case-series studies. Features of the papers, herbal medicines, acupuncture, pharmacopuncture, externals, other treatments, evaluation methods, treatment period, and the results were analyzed.

Conclusions : This study shows the effectiveness of various Korean Medicine on treating decubitus ulcer. Further clinical studies are expected using evaluation methods to analyze the results and to establish high level of evidence.

Keywords : Decubitus Ulcer; Pressure Sore; Review

I. 서 론

욕창은 지속적이고 일정한 압력을 받는 부위의 피부, 피하지방, 근육부위에 혈액순환이 장애를 받아 허혈상태가 되면서 이로 인해 궤양이 발생하는 것을 말한다¹⁾. 압박욕창은 의식이 없는 환자, 뇌신경이나 척수신경 손상이 있는 환자, 위중한 환자, 전신쇠약 환자 등에서 잘 발생하는데 이러한 환자는 장시간 동일한 체위로 있어도 압력을 받는 곳에 불쾌감을 느끼지 못하며, 불쾌감을 느낀다 해도 환자 자신이 체위를 바꿀 수 없기 때문이다²⁾. 욕창은 발생한 후 치유기간이 장기화되면 대상자의 폐기능 저하와 패혈증의 원인이 되어 심한 경우 사망에 이르게 하며, 대상자의 건강상태와 삶의 질에 큰 영향을 준다³⁾.

최근 급격한 고령화 사회로 진입함에 따라 노령인구가 증가하며, 그에 따라 만성질환의 유병률이 높아지고 있다. 질병관리본부의 「2018 만성질환 현황과 이슈」에서 한국은 만성질환(비감염성 질환)으로 인한 사망과 질병부담이 높은 상황으로, 만성질환은 전체 사망의 80.8%를 차지하며, 사망원인 상위 10위 중 7개가 만성질환이라고 하였다⁴⁾. 따라서 만성질환으로 인한 이환기간이 증가하고, 요양기관에서 수용하는 노령 환자의 비율이 증가함에 따라 욕창의 발생률이 높아질 가능성이 높다. 건강보험심사평가원에 따르면 2010년 욕창 환자는 14,351명에서 매년 꾸준히 증가하여 2018년에는 25,562명으로 증가하였으며, 그에 따른 요양급여비용 역시 증가하고 있다. 또한 전체 욕창환자 중 80세 이상이 54.5%, 70-79세가 29.7%로 집계되어 노년인구에서 욕창관리가 중요함을 알 수 있다⁵⁾.

한의학에서는 욕창 치료에 관하여 침 치료, 약침 치료, 한약 치료, 외용제 치료, 광선 치료 등 다양한 치료법을 이용하고 있으며 최근 욕창 관련 임상 보고가 꾸준히 이루어지고 있다.

이에 본 연구에서는 현재까지 국내에 발표된 임상연구 중 욕창의 한의 치료에 대한 논문 12편을 조사하였다. 이를 통해 욕창의 한의 치료의 경향과 효과를 알아보고자 관련 연구 논문을 분석하였기에 이를 보고하는 바이다.

II. 연구대상 및 방법

1. 연구대상

본 연구는 국내 논문을 대상으로 하였다. 논문 검색은 국가과학기술정보센터(NDSL, Nation Digital Science Library), 전통의학정보포털(OASIS), 학술연구정보서비스(RISS, Research Information Sharing Service), 한국학술정보(KISS, Korean studies Information, Service Systems), 한국학술지인용색인(KCI, Korea Citation Index)을 이용하여 검색일인 2019년 5월 23일을 기준으로 최근 20년간(2000년-2019년) 논문을 대상으로 하였다. 검색어는 '욕창'으로, 그 중 한의 치료를 시행한 논문을 대상으로 검색을 시행하였다.

2. 연구방법

총 47개의 논문이 검색되었으며 제목과 초록을 검토한 결과 32개의 중복 논문과 문헌고찰 논문 3편을 제외하여 최종적으로 12편의 논문이 선정되었다(Table 1). 욕창 증상 외의 타 증상을 해결하기 위해 사용된 처치는 분석에서 제외하였다(Fig. 1). 각 논문의 특성, 사용된 치료방법, 평가도구, 치료부위, 치료기간, 치료결과를 위주로 분석하였다.

III. 결 과

1. 논문의 특성 분석

논문은 2000년부터 2018년까지 지속적으로 발간되었으며, 2000년 1편, 2001년 1편, 2003년 1편, 2004

Corresponding author : Seung-Hwan Lim, Dept. of Ophthalmology, Otolaryngology & Dermatology, Daejun Jaseng Hospital of Korean Medicine, Munjeong-ro 48beon-gil, Seo-gu, Daejeon, Republic of Korea.

(Tel : 042-610-0464, E-mail : omd_lsh@nate.com)

•Received 2019/7/2 •Revised 2019/7/17 •Accepted 2019/7/24

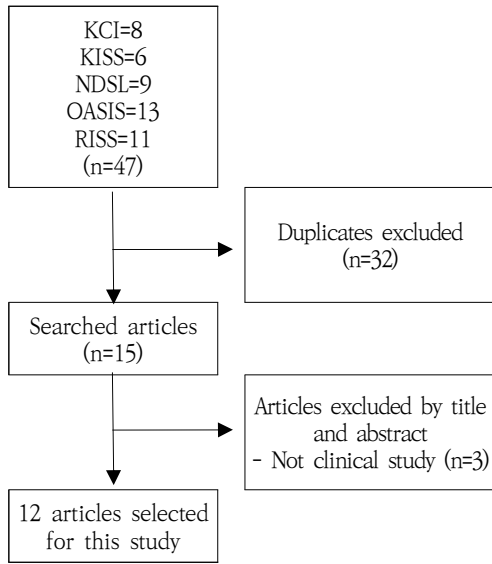


Fig. 1. Flowchart of the Literature Selection

년 1편, 2007년 1편, 2010년 1편, 2015년 3편, 2016년 1편, 2017년 1편, 2018년 1편으로 최근까지 꾸준히 연구가 이루어지고 있는 추세이다.

6개의 학회지에서 발표되었으며 그 중 대한한방내과 학회지가 6편으로 가장 많았으며 다음으로는 대한침구 의학회지에서 2편, 한방재활의학과학회지 1편, 대한본초학회지 1편, 대한한의진단학회지 1편, 한방안이비인 후피부과학회지 1편으로 다양한 학회지에서 연구가 이루어지고 있는 것을 살펴볼 수 있었다.

선정된 논문은 모두 증례보고 형식의 논문이었으며 대상자가 1명인 논문은 6편, 2명인 논문은 5편, 그리고 3명인 논문은 1편이었다.

Table 1. List of Selected Studies

Author (Year)	Title	Journal
Heo YR ¹²⁾ (2000)	A Clinical Observation on a case of Pressure Sore(an External Therapy with ASTRAGALI RADIX powder)	Kor. J. Herbol
Cho GI ²³⁾ (2001)	Two cases of Pressure sore treated by Talcum powder	J. Int. Korean Med.
Won SH ⁶⁾ (2003)	A clinical case study of Only Acupuncture treatment for pressure sore	J Korean Acupuncture & Moxibation Society
Lim EK ¹⁸⁾ (2004)	A Clinical Observation of two cases of Pressure Sore complicated by cerebrovascular diseases	J. Int. Korean Med.
Hwang EH ¹⁹⁾ (2007)	2 Cases of Decubitus Ulcer Treated with Laser Therapy and Oriental Medicine	J Oriental Rehab Med
Lee DH ²¹⁾ (2010)	Two Cases of Grade Four Pressure Ulcer Patients Treated with Pharmacopuncture Soyeom and Herbal Medicine Taklisodok-eum	J. Int. Korean Med.
Kim KT ²⁰⁾ (2015)	A Case Report of Quadriplegia Patients with Decubitus Ulcer	The Journal of the Society of Korean Medicine Diagnostics
Jo SE ²⁶⁾ (2015)	Two Cases of Pressure Ulcer Patients Treated with Acupuncture and Light Emitting Diode Light Therapy	J Korean Acupuncture & Moxibation Society
Heo JW ²⁸⁾ (2015)	Three Cases of Pressure Ulcer Treated with Hwangryunhaedok-tang Pharmacopuncture and Jaungo	J. Int. Korean Med.
Yu KJ ²²⁾ (2016)	A Case Study of a Stage Two Pressure Sore Treated with Sipjeondaebo-tang Extract	J. Int. Korean Med.
Ryu HR ²⁵⁾ (2017)	A Case Report of Stage 4 Pressure Ulcer Patient Treated with Acupuncture and the Herbal Medicine Gamisipjeon-tang	J. Int. Korean Med.
Kang JY ²⁷⁾ (2018)	A Case Report on Pressure Ulcer Patient Treated with Fractional Laser Therapy and Korean Medicine	J Korean Med Ophthalmol Otolaryngol Dermatol

Table 2. Summary of Herbal Medicine

Formula of the Medicine	Number	Herbal Medicine (Prescription name and composition herbs)
	3	<p><i>Sipjeondaebotang</i>(十全大補湯): <i>Radix Astragal</i>(黃芪), <i>Radix Ginseng</i>(人參), <i>Rhizoma alba Atractylodis</i>(白朮), <i>Hoelen alba</i>(白茯苓), <i>Radix Glycyrrhizae</i>(甘草), <i>Radix Rehmanniae preparata</i>(熟地黃), <i>Radix Angelicae gigantis</i>(當歸), <i>Rhizoma Cnidii</i>(川芎), <i>Radix Paeoniae alba</i>(白芍藥), <i>Cortex Cinnamomi loureirizii</i>(肉桂), <i>Rhizoma Zingiberis</i>(生薑), <i>Fructus Zizyphi</i>(大棗)</p>
	2	<p><i>Taklisodokeumgagam</i>(托裡消毒散加減): <i>Lonicera japonica</i>(金銀花), <i>Citri Pericarpium</i>(陳皮), <i>Radix Astragal</i>(黃芪), <i>Trichosanthis Radix</i>(天花粉), <i>Ledebouria seseloides</i>(防風), <i>Radix Angelicae gigantis</i>(當歸), <i>Rhizoma Cnidii</i>(川芎), <i>Angelicae Dahuricae Radix</i>(白芷), <i>Platycodi Radix</i>(桔梗), <i>Magnoliae Cortex</i>(厚朴), <i>Gleditsiae Semen</i>(皂角子), <i>Radix Ginseng</i>(人參)</p> <p><i>Bokryeongeumgagam</i>(茯苓散加減): <i>Rhizoma alba Atractylodis</i>(白朮), <i>Kalopanax pictus</i>(白茯苓), <i>Rhizoma Zingiberis</i>(生薑), <i>Radix Ginseng</i>(人參), <i>Aurantii Immaturus Fructus</i>(枳實), <i>Fraxini Cortex</i>(秦皮)</p>
Decoction	1	<p><i>Gwakhyangjeonggisangam</i>(薑香正氣散加味): <i>Radix Glycyrrhizae</i>(甘草), <i>Agastachis Herba</i>(藿香), <i>Platycodi Radix</i>(桔梗), <i>Arecae Pericarpium</i>(大腹皮), <i>Pinelliae Rhizoma</i>(半夏), <i>Hoelen alba</i>(白茯苓), <i>Angelicae Dahuricae Radix</i>(白芷), <i>Rhizoma alba Atractylodis</i>(白朮), <i>Dolichoris Semen</i>(白扁豆), <i>Zedoariae Rhizoma</i>(蓬朮), <i>Anomi Fuctus</i>(砂仁), <i>Scirpi Rhizoma</i>(三稜), <i>Perilla Herba</i>(蘇葉), <i>Aurantii Immaturus Fructus</i>(枳實), <i>Citri Pericarpium</i>(陳皮), <i>Amoni Costati Fructus</i>(草果), <i>Magnoliae Cortex</i>(厚朴), <i>Massa Medicata Fermentata</i>(神麩), <i>Crataegii Fructus</i>(山萸肉)</p> <p><i>Geonbigunja-tang</i>(健脾胃子湯): <i>Radix Glycyrrhizae</i>(甘草), <i>Aurantii Pericarpium</i>(橘皮), <i>Fructus Zizyphi</i>(大棗), <i>Hordei Fructus Germinatus</i>(麥芽), <i>Aucklandiae Radix</i>(木香), <i>Pinelliae Rhizoma</i>(半夏), <i>Kalopanax pictus</i>(白茯苓), <i>Rhizoma alba Atractylodis</i>(白朮), <i>Anomi Fuctus</i>(砂仁), <i>Rhizoma Zingiberis</i>(生薑), <i>Massa Medicata Fermentata</i>(神麩), <i>Radix Ginseng</i>(人參), <i>Aurantii Immaturus Fructus</i>(枳實), <i>Cyperi Rhizoma</i>(香附子)</p> <p><i>Gamidoche-tang</i>(加味導滯湯): <i>Radix Glycyrrhizae</i>(甘草), <i>Cinnamomi Cortex Interior</i>(桂心), <i>Radix Angelicae gigantis</i>(當歸), <i>Rhei Rhizoma</i>(大黃), <i>Aucklandiae Radix</i>(木香), <i>Radix Paeoniae alba</i>(白芍藥), <i>Arecae Semen</i>(檳榔), <i>Ponciri Fructus Pericarpium</i>(枳殼), <i>Coptidis Rhizoma</i>(川黃連), <i>Scutellariae Radix</i>(黃芩)</p> <p><i>Insamyangwi-tang</i>(人參養胃湯): <i>Atractylodis Rhizoma</i>(蒼朮), <i>Citri Pericarpium</i>(陳皮), <i>Magnoliae Cortex</i>(厚朴), <i>Pinelliae Rhizoma</i>(半夏), <i>Kalopanax pictus</i>(白茯苓), <i>Agastachis Herba</i>(藿香), <i>Radix Ginseng</i>(人參), <i>Amoni Costati Fructus</i>(草果), <i>Glycyrrhizae Radix Praeparata</i>(炙甘草), <i>Fructus Zizyphi</i>(大棗), <i>Mume Fructus</i>(烏梅)</p> <p><i>Bogisaenghyeol-tang</i>(補氣生血湯): <i>Radix Ginseng</i>(人參), <i>Rhizoma alba Atractylodis</i>(白朮), <i>Hoelen alba</i>(白茯苓), <i>Radix Paeoniae alba</i>(白芍藥), <i>Radix Angelicae gigantis</i>(當歸), <i>Citri Pericarpium</i>(陳皮), <i>Cyperi Rhizoma</i>(香附子), <i>Fritillariae Cirrhosae Bulbus</i>(川貝母), <i>Platycodi Radix</i>(桔梗), <i>Rehmanniae Radix Preparata</i>(熟地黃), <i>Radix Glycyrrhizae</i>(甘草)</p> <p><i>Gamihwajeongeon</i>(咖啡和正煎): <i>Radix Glycyrrhizae</i>(甘草), <i>Cinnamomi Cortex Spissus</i>(桂皮), <i>Radix Angelicae gigantis</i>(當歸), <i>Fructus Zizyphi</i>(大棗), <i>Radix Paeoniae alba</i>(白芍藥), <i>Rhizoma alba Atractylodis</i>(白朮), <i>Rhizoma Zingiberis</i>(生薑), <i>Rehmanniae Radix Preparata</i>(熟地黃), <i>Rhizoma Cnidii</i>(川芎), <i>Astragali Radix</i>(黃芪)</p>

Formula of the Medicine	Number	Herbal Medicine (Prescription name and composition herbs)
		<p><i>Dossiboik-tang</i>(陶氏補益湯): <i>Radix Glycyrrhizae</i>(甘草), <i>Notopterygi Rhizoma</i>(羌活), <i>Radix Angelicae gigantis</i>(當歸), <i>Fructus Zizyphi</i>(大棗), <i>Ledebouriella seseloides</i>(防風), <i>Radix Paeoniae alba</i>(白芍藥), <i>Rhizoma alba Atractylodis</i>(白朮), <i>Rhizoma Zingiberis</i>(生薑), <i>Rehmanniae Radix</i>(生乾地黃), <i>Bupleuri Radix</i>(柴胡), <i>Radix Ginseng</i>(人參), <i>Citri Pericarpium</i>(陳皮), <i>Rhizoma Cnidii</i>(川芎), <i>Schizonepetae Spica</i>(荊芥), <i>Astragali Radix</i>(黃芪)</p>
		<p><i>Imamyangyeong-tang</i>(人蔘養榮湯): <i>Radix Paeoniae alba</i>(白芍藥), <i>Radix Angelicae gigantis</i>(當歸), <i>Radix Ginseng</i>(人參), <i>Rhizoma alba Atractylodis</i>(白朮), <i>Astragali Radix</i>(黃芪), <i>Cinnamomi Cortex Spissus</i>(肉桂), <i>Citri Pericarpium</i>(陳皮), <i>Glycyrrhizae Radix Praeparata</i>(炙甘草), <i>Rehmanniae Radix Praeparata</i>(熟地黃), <i>Schizandrae Fructus</i>(五味子), <i>Ledebouriella seseloides</i>(防風), <i>Polygonae Radix</i>(遠志), <i>Rhizoma Zingiberis</i>(生薑), <i>Fructus Zizyphi</i>(大棗)</p>
		<p><i>Gyejigabuja-tang</i>(桂枝加附子湯): <i>Radix Glycyrrhizae</i>(甘草), <i>Cinnamomi Ramulus</i>(桂枝), <i>Fructus Zizyphi</i>(大棗), <i>Pulvis Aconiti Tuberis Purificatum</i>(附子), <i>Rhizoma Zingiberis</i>(生薑), <i>Radix Paeoniae alba</i>(白芍藥)</p>
		<p><i>Dokhwalsokdan-tang</i>(獨活續斷湯): <i>Aralia cordata</i> var. <i>continentalis</i>(獨活), <i>Lamii Radix</i>(續斷), <i>Eucommiae Cortex</i>(杜仲), <i>Cinnamomi Cortex Interior</i>(桂心), <i>Ledebouriella seseloides</i>(防風), <i>Rhizoma Cnidii</i>(川芎), <i>Achyranthis Radix</i>(牛膝), <i>Radix Ginseng</i>(人參), <i>Radix Angelicae gigantis</i>(當歸), <i>Radix Paeoniae alba</i>(白芍藥), <i>Asari Herba Cum Radix</i>(細辛), <i>Gentianae Macrophyllae Radix</i>(秦艽), <i>Kalopanax pictus</i>(白茯苓), <i>Rehmanniae Radix</i>(乾地黃), <i>Glycyrrhizae Radix Praeparata</i>(炙甘草)</p>
Decoction	1	<p><i>Gamisayuk-tang</i>(加味四六湯): <i>Trichosanthis Semen</i>(瓜蒌仁), <i>Platycodi Radix</i>(桔梗), <i>Raphani Semen</i>(蘿蔔子), <i>Radix Angelicae gigantis</i>(當歸), <i>Ophiopogonis Radix</i>(麥門冬), <i>Moutan Cortex</i>(牡丹皮), <i>Pinelliae Rhizoma</i>(半夏), <i>Kalopanax pictus</i>(白茯苓), <i>Radix Paeoniae alba</i>(白芍藥), <i>Comi Fructus</i>(山茱萸), <i>Dioscoreae Rhizoma</i>(山藥), <i>Rehmanniae Radix Praeparata</i>(熟地黃), <i>Schizandrae Fructus</i>(五味子), <i>Citri Pericarpium</i>(陳皮), <i>Rhizoma Cnidii</i>(川芎), <i>Alismatis Rhizoma</i>(澤瀉), <i>Psoraleae Semen</i>(破故紙), <i>Fritillariae Bulbus</i>(貝母), <i>Armeniaca Semen</i>(杏仁)</p>
		<p><i>Yukmijihwangtanggam</i>(六味地黃湯加味): <i>Rehmanniae Radix Praeparata</i>(熟地黃), <i>Lycium chinense</i>(地骨皮), <i>Kalopanax pictus</i>(白茯苓), <i>Alismatis Rhizoma</i>(澤瀉), <i>Ostericum koraenum</i>(羌活), <i>Aralia cordata</i> var. <i>continentalis</i>(獨活), <i>Schizonepeta tenuifolia</i> var. <i>Japonica</i>(荊芥), <i>Ledebouriella seseloides</i>(防風), <i>Plantago asiatica</i>(車前子), <i>Paeonia suffruticosa</i>(牡丹皮), <i>A. Lycium chinense</i> <i>Mil</i>(枸杞子), <i>G. Rubus schizostylus</i> <i>Lev</i>(覆盆子), <i>Gypsum Fibrosum</i>(石膏), <i>Lonicera japonica</i>(忍冬), <i>Forsythia suspensa</i> (Thumb.) <i>Vahl</i>(連翹), <i>Gardeniae Fructus</i>(梔子), <i>Mentha arvensis</i> var. <i>piperascens</i>(薄荷), <i>Anemarrhena asphodeloides</i>(知母)</p>
		<p><i>Hyeongbangdojoksangam</i>(荊防導赤散加味): <i>Rehmanniae Radix Praeparata</i>(熟地黃), <i>Akebia quinata</i> <i>Decne</i>(木通), <i>Scrophularia buergeriana</i> <i>MIQ</i>(玄參), <i>Trichosanthes kirilowii</i>(瓜蒌仁), <i>Ostericum koraenum</i>(羌活), <i>Aralia cordata</i> var. <i>continentalis</i>(獨活), <i>Schizonepeta tenuifolia</i> var. <i>Japonica</i>(荊芥), <i>Ledebouriella seseloides</i>(防風), <i>Anthriscus sylvestris</i>(前胡), <i>Bupleurum falcatum</i> <i>L.</i>(柴胡), <i>Kalopanax pictus</i>(白茯苓), <i>Alismatis Rhizoma</i>(澤瀉)</p>
		<p><i>Hyeongbangpyaedoksangam</i>(荊防敗毒散加味): <i>Rehmannia glutinosa</i> (Gaertner) <i>Libosch</i>(生地黃), <i>Kalopanax pictus</i>(白茯苓), <i>Lycium chinense</i>(地骨皮), <i>Plantago asiatica</i>(車前子), <i>Ostericum koraenum</i>(羌活), <i>Aralia cordata</i> var. <i>continentalis</i>(獨活), <i>Anthriscus sylvestris</i>(前胡), <i>Schizonepeta tenuifolia</i> var. <i>Japonica</i>(荊芥), <i>Ledebouriella seseloides</i>(防風), <i>Gypsum Fibrosum</i>(石膏), <i>Bupleurum falcatum</i> <i>L.</i>(柴胡)</p>

Formula of the Medicine	Number	Herbal Medicine (Prescription name and composition herbs)
Decoction	1	<p><i>Gamisipjeon-tang</i>(加味十全湯): <i>Radix Astragal</i>(黃芪), <i>Radix Ginseng</i>(人參), <i>Rhizoma alba Atractylodis</i>(白朮), <i>Hoelen alba</i>(白茯苓), <i>Radix Glycyrrhizae</i>(甘草), <i>Radix Rehmanniae preparata</i>(熟地黃), <i>Radix Angelicae gigantis</i>(當歸), <i>Rhizoma Cnidii</i>(川芎), <i>Radix Paeoniae alba</i>(白芍藥), <i>Cortex Cinnamomi loureiri</i>(肉桂), <i>Rhizoma Zingiberis</i>(生薑), <i>Fructus Zizyphi</i>(大棗), <i>Fraxini Cortex</i>(秦皮), <i>Linderae Radix</i>(烏藥), <i>Schizandrae Fructus</i>(五味子), <i>Artemisiae Capillaris Herba</i>(茵陳蒿), <i>Curcumae Radix</i>(鬱金), <i>Angelicae Dahuricae Radix</i>(白芷)</p> <p><i>Gamibok-tang</i>(加味補益湯): <i>Glycyrrhizae Radix</i>(甘草), <i>Lonicerae Flos</i>(金銀花), <i>Radix Angelicae gigantis</i>(當歸), <i>Ophiopogonis Radix</i>(麥門冬), <i>Rhizoma alba Atractylodis</i>(白朮), <i>Anomi Fuctus</i>(砂仁), <i>Dioscoreae Rhizoma</i>(山藥), <i>Perilliae Semen</i>(蘇子), <i>Cimicifugae Rhizoma</i>(升麻), <i>Bupleuri Radix</i>(柴胡), <i>Forsythiae Fructus</i>(連翹), <i>Schizandrae Fructus</i>(五味子), <i>Radix Ginseng</i>(人參), <i>Citrii Unshiu Immaturi Pericarpium</i>(青皮), <i>Astragali Radix</i>(黃芪)</p> <p><i>Gyejigayeongchulbu-tang</i>(桂枝加朮附湯): <i>Cinnamomi Ramulus</i>(桂枝), <i>Radix Paeoniae alba</i>(白芍藥), <i>Rhizoma Zingiberis</i>(生薑), <i>Fructus Zizyphi</i>(大棗), <i>Hoelen alba</i>(白茯苓), <i>Rhizoma alba Atractylodis</i>(白朮), <i>Glycyrrhizae Radix</i>(甘草), <i>Pulvis Aconiti Tuberis Purificatum</i>(附子)</p> <p><i>Gyejiinsam-tang</i>(桂枝人參湯): <i>Cinnamomi Ramulus</i>(桂枝), <i>Glycyrrhizae Radix</i>(甘草), <i>Radix Ginseng</i>(人參), <i>Rhizoma alba Atractylodis</i>(白朮), <i>Zingiberis Rhizoma</i>(乾薑)</p>
Granule	1	<p><i>Sipjeondaebo-tang</i>(十全大補湯)</p> <p><i>Bojungikgi-tang</i>(補中益氣湯)</p> <p><i>Oryeong-sar</i>(五苓散)</p>

Table 3. Summary of Treatment, Evaluation Method, Effect, Treatment Period in the Articles

Author (Year)	Treatment	Before Treatment	After Treatment	Treatment Period
Heo YR ¹²⁾ (2000)	Herbal medicine(<i>Bojungikgi-tang</i> (Granule), (<i>Oryeong-san</i> (Granule) Externals(<i>Astragali Radix powder</i>))	Left hip joint 3cm, inguina 3cm, sacrum 14cm Right sacrum 13cm Classification of Pressure Ulcer Clinical Symptoms 4, Campbell 5	Complete recovery	4 months
Cho G ¹³⁾ (2001)	Externals(<i>Kaolinum powder</i>) Externals(<i>Kaolinum powder</i>)	Sacrum 6×4.5cm NPUAP 2, Braden 12 Right gluteus 5×4cm NPUAP 2, Braden 13	Cicatrization 3.5×3cm Little crust left	14 days 10 days

Author (Year)	Treatment	Before Treatment	After Treatment	Treatment Period
Won SH ⁽⁶⁾ (2003)	Acupuncture(local, distal acupoints) Herbal medicine(<i>Sipjeondaebaobang</i>)	Sacrum 2×2cm Campbell 3	0.5×0.5cm Incrustation	13 days
Lim EK ⁽⁸⁾ (2004)	Herbal medicine(<i>Sipjeondaebaobang</i>) Herbal medicine(<i>Sipjeondaebaobang</i>)	Sacrum 7cm NPUAP 2, Campbell 3 Sacrum 4cm NPUAP 2, Campbell 2	Cicatrization Cicatrization	12 days 10 days
Hwang EH ⁽⁹⁾ (2007)	Acupuncture(local) Pharmacopuncture(<i>Soyeom</i>) Herbal medicine(<i>Gwakhwangjeongsangami, Geonbigunja-tang, Gamidoche-tang</i>) Laser ray Acupuncture(local) Pharmacopuncture(<i>Soyeom, Jungseongeohyeol</i>) Herbal medicine(<i>Insamyangwi-tang, Bogisaenghyeol-tang, Gamihwajeongeon, Dossiboik-tang, Insamyangyeong-tang</i>) Laser ray	Coccyx 10×10×3cm AHCPR 4 Left patella 2.5×3.3×0.5cm AHCPR 3 Right patella 0.7×1.7×0.5cm AHCPR 2	AHCPR 2 AHCPR 2(left) Complete recovery(right)	3 weeks 2 weeks
Lee DH ⁽²¹⁾ (2010)	Acupuncture(distal acupoints) Pharmacopuncture(<i>Soyeom</i>) Herbal medicine(<i>Taklisodokeumgagam</i>) Externals(<i>aungo</i>) Pharmacopuncture(<i>Soyeom</i>) Herbal medicine(<i>Taklisodokeumgagam</i>) Externals(<i>aungo</i>)	Left lateral malleola 6×1.5cm, 4×1.5cm, 2×1.5cm AHCPR 4 Right iliac spine 4×3×1cm, gluteus 1×1×0.2cm, coccyx 3×4×0.8cm Left back 4×7×1cm AHCPR 4	Decreased lesion Decreased lesion	11 days 3 months
Kim KT ⁽²⁰⁾ (2015)	Acupuncture(local acupoints) Visible rays	Sacrum 4.2×3cm AHCPR 4	0.8×0.8cm AHCPR 2	2 months

Author (Year)	Treatment	Before Treatment	After Treatment	Treatment Period
Jo SE ⁽²⁶⁾ (2015)	Acupuncture(local acupoints) LED ray	Left gluteus 6×9.9cm NPUAP 2, PUSH 13	NPUAP 1 PUSH 11	16 days
	Acupuncture(local acupoints) Herbal medicine(<i>Gyejigabuja-tang, Dokhwalsokdan-tang, Gamisayuk-tang</i>) LED Ray	Coccyx 1.8×1.3cm NPUAP 2, PUSH 8	NPUAP 1 PUSH 2	6 days
Heo JW ⁽²⁸⁾ (2015)	Pharmacopuncture(<i>Hwangryeonhaedoktang</i>) Herbal medicine(<i>Bokryeongeumgagam</i>) Externals(<i>Jaungo</i>)	Sacrum 4×4×2cm AHCPR 3	Decreased lesion	20 days
	Pharmacopuncture(<i>Hwangryeonhaedoktang</i>) Herbal medicine(<i>Gyejigayeongchulbu-tang</i>) Externals(<i>Jaungo</i>)	Gluteus 1×1cm AHCPR 2	Cicatrization	19 days
Yu KJ ⁽²²⁾ (2016)	Pharmacopuncture(<i>Hwangryeonhaedoktang</i>) Herbal medicine(<i>Bokryeongeumgagam, Gyeiinsam-tang</i>) Externals(<i>Jaungo</i>)	Sacrum 5×4cm AHCPR 3	Decreased lesion	20 days
	Herbal medicine(<i>Sipjeondaebo-tang</i>)(Granule)	Sacrum 6×3×0.5cm, right greater trochanter 2.7×1.5×0.2cm NPUAP 2	Decreased lesion Incrustation	30 days
Ryu HR ⁽²⁵⁾ (2017)	Acupuncture(local acupoints) Herbal medicine(<i>Gamisipjeon-tang</i>) Externals(<i>Jaungo</i>)	Coccyx 2×1.5×2cm NPUAP 4	NPUAP 3 Cure rate* 53%	4 months
Kang JY ⁽²⁷⁾ (2018)	Herbal medicine(<i>Gamibolk-tang</i>) Laser ray	Gluteus 3.7×3.1cm NPUAP 2, PUSH 12, Braden 17, Norton 14	2.9×1.9cm NPUAP PUSH 8	20 days

*Cure rate(%)=(area of the lesion after the treatment)/(area of the lesion before treatment)×100

2. 한약 치료 분석

한약 치료는 12편 중 11편의 논문에서 사용되었으며 탕약을 사용한 경우와 엑기스제를 사용한 경우로 구분하였다. 탕약은 十全大補湯이 3회로 가장 많이 사용되었으며 다음으로 托裡消毒飲加減과 茯苓飲加減이 각각 2회 사용되었다. 또한 藿香正氣散加味, 健脾君子湯, 加味導滯湯, 人蔘養胃湯, 補氣生血湯, 加味和正煎, 陶氏補益湯, 人蔘養榮湯, 桂枝加附子湯, 獨活續斷湯, 加味四六湯, 六味地黃湯加味, 荊防導赤散加味, 荊防敗毒散加味, 加味十全湯, 加味補益湯, 桂枝加朮附湯, 桂枝人蔘湯이 사용되었다(Table 2).

엑기스제는 十全大補湯, 補中益氣湯, 五苓散이 각각 1회씩 보고되었다.

3. 침 치료 분석

침 치료는 12편 중 6편의 논문에 사용되었다. 가장 많이 사용된 침 치료법은 十二皮膚에 손상이 있는 경우 五臟六腑, 榮衛氣血, 十二經部의 表에 해당하는 皮膚의 氣血疏通을 통해 환부를 치료하는 원리에 입각하여 환부 주위로 침을 半刺法과 毛刺法⁶⁾으로 궤양의 경계연에 연결한 정상 표피 부위를 따라 淺刺하는 방법으로 5회 사용되었으며, 그 중 1례는 환부 당처에도 3-4개 자침하는 방법을 사용하였다. 다음으로는 환부 주위의 혈자리를 취하여 자침하는 방법이 2회 사용되었다. 원위취혈로 사용된 혈자리로는 太淵(LU9), 太白(SP3), 支溝(TE6), 然谷(KI2), 腎關穴, 肝俞(BL18)가 있었다.

4. 약침 치료 분석

약침치료는 12편 중 3편의 논문에서만 사용되었다. 약침 주입 부위는 3편 모두 환부 주변 정상피부에서 환부 쪽으로 향하도록 斜刺하여 주입하였다. 사용된 약침의 종류는 소염약침이 4회로 가장 많았으며, 다음으로는 황련해독탕 약침이 3회, 중성어혈 약침이 1회 사용되었다.

5. 외용제 분석

12편 중 5편의 논문에서 한방 외용제가 사용되었다. 자운고가 6회로 가장 많이 사용되었으며, 활석분 2회, 황기분말은 1회 사용되었다.

6. 기타 치료 분석

12편 중 4편의 논문에서 한방치료와 병행하여 기타 광선치료를 사용하였다. 사용된 광선의 종류로는 레이저, Light Emitting Diode 광선, 종합가시광선이 있었다. 레이저 치료는 반도체 레이저(InGaAlP) Lapex-2000 (Meridian, Korea)를 사용하여 파장 630nm, 출력 40 mW 연속파로 조사한 경우와 CO₂레이저(COSCAN III) - 하니매화레이저 (쉴스트라텍)로 프락셔널 모드로 조사한 경우가 있었다. 광선치료는 LED 광원의 광선 조사기인 Smartlux(Medmix, Korea)로 욕창 부위에 조사하였다. 종합가시광선 치료는 욕창부위에 일중 5시간 동안 탄소봉을 아크 방전시켜 나오는 탄소방전기를 사용하여 조사하였다.

7. 평가 도구 분석

12편의 논문 모두에서 욕창 병변을 파악하는 데 구체적인 평가도구가 사용되었다. 욕창면적은 12편의 논문에서 모두 평가되었다. The National Pressure Ulcer Advisory Panel(NPUAP)의 분류기준(Appendix 1)을 사용한 논문은 6편이었으며, Agency for Health Care Policy and Research(AHCPR)의 분류기준(Appendix 2)을 사용한 논문은 4편, Campbell의 분류(Appendix 3)를 사용한 논문은 3편, The Pressure Ulcer Scale for Healing (PUSH Tool)(Appendix 4)을 사용한 논문은 2편이었다. 이 외에도 욕창치유율을 계산하여 제시한 논문과 중의학 논문에서 발취한 욕창 임상증상 분류(Appendix 5)를 사용한 논문이 각각 1편씩 있었다.

욕창을 일으키는 위험인자들도 함께 평가한 논문들이 있었는데, 가장 많이 사용된 도구는 Bradenscale

(Appendix 6)로 2회였으며 The Norton scale (Appendix 7)이 1회 사용되었다.

8. 치료 기간 분석

12편의 논문에서 치료기간은 짧게는 6일부터 길게는 4개월까지 제시되었으며 평균 치료 기간은 약 32.9일이었다. 평가도구로 측정된 욕창 병변의 단계가 위중할수록 가벼운 단계에 비하여 치료 기간이 많이 소요되었으며, 동일 단계의 욕창일지라도 다양한 치료 기간을 보였다. AHCPR의 분류기준 상 4단계의 욕창 병변을 보인 경우 짧게는 3주에서 길게는 3개월까지 치료 기간이 소요되었고, NPUAP의 분류기준 상 2단계의 욕창 병변을 보인 경우 최소 6일에서 최장 30일까지 다양한 치료 기간을 보였다.

9. 치료 결과 분석

연구 결과는 12편의 논문 모두 호전되었다고 보고되었으나, 통계적 유의성을 얻기 위해 검정통계량을 제시한 경우는 없었으며 단순 전후 비교에 그쳤다. 평가지표를 제시하여 치료 전후 상태 비교를 한 경우는 AHCPR 2기, NPUAP 1기로 호전된 경우가 각각 3건으로 가장 많았으며 이외 평가지표를 결과로 제시하지 않은 경우에는 욕창의 면적과 깊이 및 피부상태를 기술하여 호전정도를 제시하였다(Table 3).

IV. 고 찰

욕창은 오래 착석하여 혹은 병상에서 움직임이 적은 상태로 지속될 경우 마찰로 인하여 발생하는 궤양으로서 pressure sore, decubitus ulcer 혹은 bed sore라고 표현된다. 신체의 어느 부위에도 생길 수 있으나, 천골, 둔부, 척추, 발 뒷꿈치, 외측 복사뼈 등 뼈가 튀어나오거나 체중에 의한 압박을 잘 받는 부위에 잘 생긴다. 뼈가 돌출된 부위에 압박이 가해지면 처음에는 조직 간질의 압력이 증가된다. 이후 조직액이 혈관 밖의

부위로 빠져나가 조직압력이 증가되어서 말초정맥압이 12mmHg 이상으로 증가된다. 이 압력이 계속되면 말초 모세동맥압이 32mmHg 이상 되어서 부종이 발생되고 모세혈관 순환이 중지되어서 허혈을 초래하게 된다. 말초 모세동맥압의 2배인 70mmHg 정도 되는 직접적인 압박이 2시간 정도 가해지면 회복 불가능한 허혈과 괴사에 빠진다⁷⁾. 욕창의 치료로는 효과적인 변연절제를 상처관리의 기본적이고 본질적인 요소라고 보고 있으며, 그 방법으로는 수술적, 자가분해, 효소, 생물학적, 기계적 등의 다양한 방법이 모색되고 있다. 비수술적 치료는 다양한 물질을 이용한 드레싱 방법이 위주이며 특히 최근 silver를 이용한 드레싱이 주목받고 있다. 이 외에는 Vacuum Assisted Closure(VAC)이 사용될 수도 있으며, 이는 음압을 이용하여 환부를 진공상태로 만들어 자가 치유를 촉진하는 방법이다. 수술적 치료는 욕창부위 재건술이 주 목적이며 병변 상태에 따라 부분층 피부이식 혹은 전층 피부이식이 사용되고 있다⁸⁾.

욕창은 欠病으로 氣血大虧한데 長期間 臥床不起하면 氣血運行이 失常되어 肌膚를 營養하지 못한데 摩擦로 染毒되어 형성되는 것이라고 보았다. 《瘍醫大全》에서 욕창의 원인, 발병부위, 치료에 대해 상세히 기술하였다. “昏迷, 半身不遂, 下肢癱瘓한 상태에서 臥床不起의 背脊, 尾骶, 足跟 부위에 紅斑이 생기고, 이어 糜爛되어 최후에 쉽게 癒合되지 않는 潰瘍을 형성한다”고 증상에 대하여 비교적 상세하게 표현하고 있다. 압력을 받는 장소에는 초기에 국소적으로 흥반이 생기고 이어 破損面이 출현한 후 곧 黑色 潰部를 형성하고, 주위의 皮膚腫勢가 점차 심해지면 붓고 腐肉이 脫落되어 潰瘍을 형성하면 오래되어도 收斂되지 않는데 악취가 나고 분비물이 나온다. 潰瘍 中央의 腐肉이 正常 皮肉과 분리되고 소량의 膿液이 유출되고, 주위의 腫勢가 점차 국한되면 예후가 양호하다. 腐黑하고 蔓延不止하고, 腫勢가 지속적 發展하고 혹은 潰한데 膿새가 나고 稀薄한 膿이 나와 粉漿汚水같고, 주위에 形成空殼, 形神萎靡, 不思飲食 등의 전신증상이 있으면 예후가 비교적 나쁘다고 하였다. 치료방법으로는 內治法과 外治法이 있는데, 內治法의 치

료원칙은 補益氣血, 和營托毒으로 일반적인 상용약물로는 黃芪, 白朮, 黨參, 茯苓, 當歸, 赤芍藥, 丹蔘, 銀花, 蒲公英, 生甘草 등이 있다. 外治法은 욕창의 진행 정도와 상태를 고려하여 初期, 潰腐期, 收口期로 나누어 치료하며, 滑石粉, 黃連煎湯液, 清熱解毒藥, 生肌散, 黃芪煎湯液 등을 사용한다¹⁾.

본 연구는 2000년부터 2018년까지 발간된 욕창의 한의학 치료와 관련된 국내 논문 12편을 대상으로 하였다. 욕창의 한의 치료 보고는 2000년부터 2004년까지 꾸준히 발간되었으며 2007년에 1편, 2010년에 1편 발간되었고 2015년부터 다시 꾸준히 연구가 보고되었다.

게재된 학회지는 한방내과학회지가 가장 많았으며, 이는 욕창의 발생이 장기간 침상에 누운 자세를 유지함에 따른 결과이므로, 뇌혈관질환, 사지부전마비를 비롯한 관련된 질환군을 다루는 분야에서 보고가 많았던 것으로 보인다. 이 외에도 다양한 학회지에서 연구를 보고한 것으로 보아 여러 한의 분과에서 욕창의 치료에 대한 관심을 기울이고 있다는 것을 알 수 있다.

한약 치료는 대부분의 연구에서 적용하고 있는 치료법으로, 十全大補湯이 가장 많이 사용되었으며 다음으로는 托裡消毒飲加減, 茯苓飲加減이 사용되었다. 이는 補益氣血, 和營托毒의 욕창 치료원칙에 입각한 처방으로 사료된다. 한방변증을 언급한 경우는 2편의 논문에서만 있었으며, 肝陽上亢, 肝腎陰虛, 腎陰虧損, 氣血虧虛, 瘀血凝滯의 세 가지가 기술되어, 변증이 언급되지 않은 경우에는 처방의도와 해석을 유추할 수밖에 없었다.

침 치료는 선정된 논문의 절반가량에서 사용되었고 그 중 대부분은 근위취혈을 하여 치료하였으며, 특히 궤양부위 정상 피부와의 경계면에 淺刺하는 방법을 사용하였다. 그 중 한 연구에서는 궤양에 직접 자침하는 방법을 함께 사용하였다. 원위취혈을 한 경우도 있었으며 사용된 혈위로는 太淵(LU9), 太白(SP3), 支溝(TE6), 然谷(KI2), 肝俞(BL18)와 동씨침의 腎關穴이 각 1회씩 보고되었다.

약침치료를 사용한 연구는 모두 궤양 주변부에 약침액을 주입하였으며, 사용된 약침액은 소염약침이 가장

많았으며 다음으로는 황련해독탕이 사용되었다. 소염약침은 黃芩, 黃連, 黃柏, 梔子, 金銀花, 連翹, 蒲公英, 生地黃으로 구성되어 있으며, 황련해독탕 약침은 黃芩, 黃連, 黃柏, 梔子로 구성되어 있다. 구성약재가 性寒하며 清熱解毒, 瀉火燥濕, 涼血消腫한 것으로 보아 병변부위의 부종과 열감의 감소를 통해 염증반응을 가라앉히기 위함으로 보인다.

외용제로는 자운고가 가장 많이 사용되었다. 자운고는 紫草, 當歸, 胡麻油, 蜜蠟, 豚脂로 구성된 고제로 각종 창양에 사용한다⁹⁾. 이는 生肌작용을 촉진하기 위함으로 보인다. 사용된 다른 외용제로는 활석분과 황기분말이 있으며, 그 중 활석분은 清熱法濕, 消水腫, 火毒하는 효능이 있어¹⁰⁾ 욕창 발생시에 생기는 열감과 분비물을 제거시킬 목적으로 사용한 것으로 보인다. 황기의 약성은 甘溫, 收汗表, 托瘡生肌, 虛莫少¹¹⁾임을 고려하였을 때, 환자가 氣血의 虛弱이 심하여 燥濕解毒排膿, 托裡生肌하는 외용약보다는 완만하게 托裡排膿, 生肌, 補氣하는 약물을 사용한 것으로 보인다¹²⁾.

기타치료로는 광선치료가 사용되었는데, 레이저광선, LED광선, 종합가시광선을 이용한 치료가 보고되었다. 레이저 치료는 한의학에서 광선치료인 陽燧灸의 한 종류로 볼 수 있으며, 溫經絡을 통한 생체자극 효과를 내는 것이라 볼 수 있고¹³⁾, 益氣補腎, 溫煦命門之火의 작용이 있다고 하였다¹⁴⁾. 이는 콜라겐 형성과 혈관의 확장을 현저하게 증가시켜, 치유가 지연된 상처와 궤양에 있어 세포증식을 촉진하고 자극하는 효과가 매우 크므로, 만성 괴사성 피부병변이나 욕창, 궤양 등의 피부상처 치료에 안전하고 효과적인 치료수단으로 사용될 수 있다. 레이저 치료 중 프락셔널모드 레이저는 끝이 뾰족하고 가는 침을 사용하여 구멍을 내는 火針烙法을 적용한 기계로 상처치유에 탁월하여 미용목적 뿐만 아니라 여드름 흉터¹⁵⁾ 등 피부재생술에 이용할 수 있다. LED광선치료는 LED를 광원으로 하여 다양한 파장의 빛을 직접 조사함으로써 생체 조직 내 변화 및 치료 효과를 유도하는 것으로 그 목적과 기전이 저출력의 치료용 레이저(therapeutic laser)와 유사하다고 할 수 있

다. 가시광선치료는 태양광선과 비슷한 파장을 가진 탄소봉을 방전시키며 발생하는 광선을 조사하는 것으로, 한의학의 焔에 해당하는 방법이며 溫經絡을 통한 생체자극 효과¹³⁾가 있다. 이는 한의학의 다양한 치료법과 원리에 입각하여 적용할 수 있는 치료법의 범위를 넓혀 향후 응용할 수 있는 범위가 확대될 것으로 보인다.

욕창 평가도구와 분류는 욕창의 심각성의 정도를 결정하기 위한 방법이다. 분류체계는 단계 또는 등급에 따른 숫자로 나타내며, 각각은 다른 정도의 조직손상을 의미한다. 대개 궤양이 깊고, 조직손상이 넓을수록 더 높은 숫자를 나타내게 된다. 욕창의 분류는 유병률 및 발생률의 조사에서뿐 아니라, 임상과 연구에도 중요한 도구이다. 현재 가장 널리 사용되고 있는 분류체계는 국립욕창고문패널(National Pressure Ulcer Advisory Panel, NPUAP)에 의해 고안된 것이고⁸⁾, 미국 보편정책 연구국(Agency for Health Care Policy and Research, AHCPR)에서도 유사한 평가기준을 고안하여 사용되고 있다. Campbell의 분류에서는 욕창 임상양상에 따라 7단계로 분류하고 있는데, 욕창의 치료에서 전신상태의 개선, 욕창의 청정화, 국소상태의 개선 등의 보존적 치료로 치유가 되지 않을 때 3-7단계까지를 수술적 처치의 대상으로 삼고 있다⁶⁾. 그리고 The Pressure Ulcer Scale for Healing(PUSH Tool)은 시간에 따른 욕창의 변화양상을 신속하게 확인할 수 있도록 고안된 신뢰도 있는 지표로서 활용되고 있다¹⁷⁾. 선정된 연구에서도 NPUAP가 가장 많이 사용되었고 AHCPR, Campbell의 분류, PUSH tool 역시 사용되었다. 이 외에도 치료 전 욕창표면적 대비 치료 후 욕창의 감소한 면적을 백분율로 구한 욕창치유율을 계산하여 욕창의 평가도구로 제시한 논문이 있었다. 간편하게 표면적을 측정하여 이를 전후비교 지표로 삼은 점에서 실용성과 의의가 있으나, 지표의 신뢰도 검증을 통하여 객관성을 확보할 필요가 있어 보인다. 또한 '욕창 임상증상 분류'라는 중국의학 논문에서 근거한 지표를 사용한 경우가 있었는데, 근거로 제시한 논문을 확보할 수 없어 해당 지표에 대한 검증이 필요할 것으로 사료된다.

욕창의 현 상태를 평가하는 지표뿐만 아니라, Braden scale과 The Norton scale을 통하여 욕창을 일으킬 수 있는 위험인자들도 함께 평가한 논문들이 있었다. Braden scale은 6가지 요소(감각 인지, 습기, 활동, 움직임, 영양상태, 마찰/전단력)로 구성되어 있으며, 15-18점은 저위험군, 13-14점은 중위험군, 10-12점은 고위험군, 9점 이하는 초고위험군으로 분류된다. The Norton scale은 신체 상태, 정신 상태, 활동, 움직임, 대소변실금의 5가지 요소로 구성되어 있으며, 점수가 낮을수록 높은 위험을 가지고 있으며 14점 이하인 경우 욕창 위험군으로 판단한다.

치료 기간은 6일부터 4개월까지 다양했으며, 욕창의 정도가 심하여 평가도구 상 단계가 높을수록 낮은 단계에 비하여 치료기간이 많이 소요되었으나, 같은 단계의 욕창이라도 치료기간이 많이 차이 나는 경우도 있었다. 또한 선정된 모든 논문에서 치료 결과 욕창의 상태가 호전되었다고 보고되었으나, 통계적 유의성을 제시한 논문은 없었다. 또한 평가지표의 단계로 치료결과를 나타낸 논문도 몇 편에 그쳤다. 평가지표의 전후비교를 통한 욕창 상태에 대한 객관적인 측정을 통하여 통계적 유의성 확보가 필요할 것으로 사료된다.

본 연구의 한계점으로는 현재까지 치험례 위주의 논문만 보고되고 있어 선정된 문헌들의 근거수준이 높지 않으며, 그 증례의 수가 많지 않아 결과를 일반화하여 해석하기에는 어려움이 있다. 그리고 변증을 제시한 연구가 한정적이어서 치료를 적용한 이유와 방향성에 대하여 유추할 수밖에 없었던 점을 들 수 있다. 또한 치료의 부작용을 보고한 논문은 없었으며, 완전관해가 아닌 상태로 치료를 종료한 경우 이후 추적관찰을 보고한 경우가 없어 해당 내용을 확인할 수 없었다는 점이 있다.

강점으로는 욕창의 임상단계상 양방병원에서 수술 적응증이나, 환자의 전신상태 쇠약 및 고령으로 인하여 수술 불가 판정을 받고 내원한 경우에도, 비수술적 치료인 한방치료를 통하여 수술 없이 유의한 효과를 거두었다는 점에서 의의가 있다. 이는 향후 한국사회의 인구 고령화 및 만성질환의 발생률 및 유병률 증가에 따

른 욕창발생의 증가추이를 고려했을 때, 효과적인 치료법으로서 적용할 수 있을 것이라 생각된다.

본 연구를 통하여 현재까지 욕창의 한의 치료에 대한 국내 임상 연구 동향 분석하여 치료의 경향과 효과를 살펴보았다. 향후 욕창 치료와 평가에 있어 신뢰도가 확보된 지표를 사용하여 정보의 객관성을 제고하고, 또한 만성질환 환자에 있어 욕창에 대한 치료의 높은 근거수준 확보를 위하여 체계적인 환자-대조군 연구 또는 RCT가 필요할 것으로 사료된다. 그리고 같은 임상단계의 욕창이라도 회복기간에 현저한 차이를 보인 것을 토대로, 욕창 치료의 빠른 회복을 위한 요인 탐구를 통해 욕창관리에 기여를 할 수 있을 것으로 생각한다.

V. 결 론

1. 선정된 논문은 총 12편으로 2000년부터 2004년까지 꾸준히 발간되었으며, 2007년과 2010년에 한 편씩 보고된 이후로 2015년부터 다시 지속적으로 연구가 보고되고 있다.
2. 연구가 게재된 학회지로는 대한한방내과학회지가 가장 많았으며 그 외에도 대한침구학회지, 한방재활의학과학회지, 대한본초학회지, 대한한의원진단학회지, 대한안이비인후피부과학회지와 같이 다양한 학회지에서 연구가 이루어지고 있다.
3. 한약치료는 탕약은 十全大補湯이 가장 많이 사용되었으며 托裡消毒飲加減, 茯苓飲加減, 藿香正氣散加味, 健脾君子湯, 加味導滯湯, 人蔘養胃湯, 補氣生血湯, 加味和正煎, 陶氏補益湯, 人蔘養榮湯, 桂枝加附子湯, 獨活續斷湯, 加味四六湯, 六味地黃湯加味, 荊防導赤散加味, 荊防敗毒散加味, 加味十全湯, 加味補益湯, 桂枝加朮附湯, 桂枝人蔘湯이 사용되었다. 엑기스제는 十全大補湯, 補中益氣湯, 五苓散이 보고되었다.
4. 침 치료는 궤양과 정상피부의 경계에 淺刺하는 방법이 가장 많이 사용되었으며, 그 중 한 연구에서는 환부 당처에도 자침하는 방법을 병용하였다. 원위취혈로는 太淵(LU9), 太白(SP3), 支溝(TE6), 然谷(KI2),

腎關穴, 肝俞(BL18)가 사용되었다.

5. 약침치료는 환부 주변에 주입하는 방법을 사용하였으며, 소염약침이 가장 많이 사용되었다. 그 외 황련해독탕 약침, 중성어혈 약침도 사용되었다.
6. 외용제로는 자운고가가 가장 다용되었으며, 활석분, 황기분말을 사용한 증례가 있었다.
7. 기타치료로는 광선치료가 사용되었으며 사용된 광선의 종류는 레이저 광선, LED 광선, 종합가시광선이었다.
8. 욕창의 평가도구로는 The National Pressure Ulcer Advisory Panel(NPUAP)의 분류기준과 Agency for Health Care Policy and Research(AHCPR)의 분류기준이 가장 많이 사용되었으며, Campbell의 분류와 The Pressure Ulcer Scale for Healing(PUSH Tool)도 사용되었다. 욕창 위험사정도구로는 Braden scale과 The Norton Scale이 사용되었다.
9. 치료기간은 최단 6일부터 최장 4개월까지 제시되었으며 평균 치료 기간은 약 32.9일이었다. 평가도구상 욕창의 단계가 높을수록 낮은 단계에 비하여 치료 기간이 많이 소요되었으며, 동일 단계의 욕창일지라도 다양한 치료 기간을 보였다.
10. 치료 결과 12편의 논문 모두 호전되었다고 보고되었으며, 검정통계량을 제시하여 통계적 유의성을 나타낸 경우는 없었다. 평가지표를 제시하여 치료 전후 상태 비교를 한 경우는 AHCPR 2기, NPUAP 1기로 호전된 경우가 가장 많았으며 이의 평가지표를 결과로 제시하지 않은 경우에는 욕창의 면적과 깊이 및 피부상태를 기술하여 호전정도를 제시하였다.

ORCID

Jeong-Yoon Kim
(<https://orcid.org/0000-0003-1584-2561>)

Hye-Gyeong Kim
(<https://orcid.org/0000-0002-8006-6370>)

Su-Gyeong Kim
(<https://orcid.org/0000-0001-9615-3690>)

Seung-Hwan Lim
(<https://orcid.org/0000-0003-1952-5088>)

References

1. Seo HS, Yoon HJ, Ko WS, Kim KJ, Kim NG, Kim YB, et al. Text of Traditional Korean Dermatology & Surgery. 1st ed. Busan:Sunwo Publishing Co. 2007:376-80.
2. Kang JS. Plastic surgery. 3rd ed. Seoul: Koonja. 2004:250-2.
3. Park KH, Kim JY, Park OK, Park JH, Lee YJ, Hwang JH. Updates of Nursing Practice Guideline for Pressure Injury. Journal of Korean Clinical Nursing Research. 2019;25(1):67-79.
4. Korea Centers for Disease Control and Prevention. 2018[cited 2019 MAY 27]. Available from: URL: <http://www.cdc.go.kr/CDC/intro/CdcKrIntro0504.jsp?menuIds=HOME006-MNU2804-MNU2942-MNU2944&cid=142114>
5. Health Insurance Review & Assessment Service. Healthcare Bigdata Hub. 2018[cited 2019 MAY 27]. Available from: URL: <http://opendata.hira.or.kr/op/opc/olap3thDslInfo.do>
6. Won SH, Owi JS, Choi EJ, Kwon KR. A clinical case study of only acupuncture treatment for pressure sore. The Acupuncture. 2003;0(1):94-9.
7. Song JC, Chung SH, Lee JS, Shin HD, Kim SS. The literary review on the treatment of pressure sore. J Korean Med Ophthalmol Otolaryngol Dermatol. 2000;13(1):237-52.
8. Pak CS, Heo CY. Prevention and treatment of pressure ulcers. Journal of the Korean Medical Association. 2015;58(9):786-94.
9. Chae BY. Korean medicine surgery. Seoul:Koomonsa. 1987:271.
10. Kim CM, Shin MK, Ahn DK, Lee KS. Dictionary of Traditional Chinese Medicine. 10th ed. Seoul:Jeongdam. 1998:6429-34.
11. Hwang EH, Song J, Jang JH, Jeong HS, Yang CS, Jang IS. 2 cases of decubitus ulcer treated with lase therapy and oriental medicine. JORM. 2007;17(4) : 244.
12. Heo YR, Mun SH, Choi JG. A clinical observation on a case of pressure sore(an external therapy with astragali radix powder). Kor. J. Herbology. 2000;15(2): 111-5.
13. The society of Korean medicine rehabilitation. Korea rehabilitation medicine. Seou: Gunja. 2005:290.
14. Xiao H, Chu X, Zhong S, Liu C. Observation and Discussion of the Application of Laser Haematology. Practical Clinical Journal of Integrated Traditional Chinese and Western Medicine. 1998;11(11):970.
15. Lee DJ, Kim CY, Kwon K, Seo HS. Case Study on Treating Acne Scar Using Hani-maehwa Laser. J Korean Med Ophthalmol Otolaryngol Dermatol. 2016; 29(2):106-11.
16. Kim JH, Kim YB, Yang SJ, Park JS. Surgical treatment of the pressure sores. Journal of the Korean Society of Plastic and Reconstructive Surgeons. 1988;15(3):553-6.
17. National pressure ulcer advisoty panel.

- Washington DC : NPUAP. 2007[cited 2019 MAY 27]. Available from: URL: <http://www.npuap.org/resources/educational-and-clinical-resources/push-tool/push-tool/>
18. Lim EK, Lee YJ, Lee SG, Kim JH, Ji DH, Song CM, et al. A Clinical Observation of two cases of Pressure Sore complicated by cerebrovascular diseases. *Korean J. Orient. Int. Med.* 2004;25(4-2):426-32.
 19. Hwang EH, Song J, Jang JH, Jeong HS, Yang CS, Jang IS. 2 cases of decubitus ulcer treated with laser therapy and oriental medicine. *J Oriental Rehab Med.* 2007; 17(4):243-53.
 20. Kim KT, Jung JH. A case report of quadriplegia patients with decubitus ulcer. *The Journal of the Society of Koresan Medicine Diagnostics.* 2015;19(3):185-93.
 21. Lee DH, Nam JS, Jeong HS, Jang IS, Seo ES. Two cases of grade four pressure ulcer patients treated with pharmacopuncture soyeom and herbal medicine taklisodok-eum. *Korean J. Orient. Int. Med.* 2010; 31(2):388-94.
 22. Yu KJ, Lee UJ, Jang CY. A case study of a stage two pressure sore treated with sipjeondaebo-tang extract. *Korean J. Orient. Int. Med.* 2016;37(5):770-5.
 23. Cho GI, Yang MR, Choi JY, Shin HS, Jung YJ, Kim KS, et al. Two cases of pressure sore treated by talcum powder. *Korean J. Orient. Int. Med.* 2001;22(4):709-15.
 24. Won SH, Owi JS, Choi EJ, Kwon KR. A clinical case study of only acupuncture treatment for pressure sore. *The Journal of Clinical Thesis Korean Acupuncture & Moxibustion Society.* 2003; 94-9.
 25. Ryu HR, Kang EJ, Kim YK, Kim KM. A case report of stage 4 pressure ulcer patient treated with acupuncture and the herbal medicine gamisipjeon-tang. *J. Int. Korean Med.* 2017;38(5):619-27.
 26. Jo SE, Lee H, Hong SJ, Kang JH. Two cases of pressure ulcer patients treated with acupuncture and light emitting diode light therapy. *The Acupuncture.* 2015;32(3): 211-20.
 27. Kang JY, Lee GH, Jang IS, Kim HJ, Jeong MH, Seo HS. A case report on pressure ulcer patient treated with fractional laser therapy and Korean medicine. *J Korean Med Ophthalmol Otolaryngol Dermatol.* 2018;31 (4):126-35.
 28. Heo JW, Eom TM, Oh JM, Choi KE, Kim HT. Three cases of pressure ulcer treated with hwangryunhaedok-tang pharmacopuncture and jaungo. *J. Int. Korean Med.* 2015;36(3):419-26.
 29. Black J, Baharestani M, Cuddigan J, Dorner B, Edsberg L, Langemo D, et al. National pressure ulcer advisory panel's updated pressure ulcer staging system. *Dermatol Nurs.* 2007;16(4):343-9.

Appendix 1. National Pressure Ulcer Advisory Panel(NPUAP) Pressure Injury Stages

Grade	Definition
Stage 1	Non-blanchable erythema of intact skin · Intact skin with a localized area of non-blanchable erythema. which may appear differently in darkly pigmented skin. · Presence of blanchable erythema or changes in sensation, temperature, or firmness may precede visual changes.
Stage 2	Partial-thickness skin loss with exposed dermis · Partial-thickness loss of skin with exposed dermis. · The wound bed is viable, pink or red, moist, and may also present as an intact or ruptured serum-filled blister. · Adipose (fat) is not visible and deeper tissues are not visible. Granulation tissue, slough and eschar are not present.
Stage 3	Full-thickness skin loss · Full-thickness loss of skin, in which adipose(fat) is visible in the ulcer and granulation tissue and epibole(rolled wound edges) are often present. · Slough and/or eschar may be visible. The depth of tissue damage varies by anatomical location: areas of significant adiposity can develop deep wounds.
Stage 4	Full-thickness skin and tissue loss · Full-thickness skin and tissue loss with exposed or directly palpable fascia, muscle, tendon, ligament, cartilage or bone in the ulcer. Slough and/or eschar may be visible.
	Unstageable Pressure Injury Obscured full-thickness skin and tissue loss Deep Tissue Pressure Injury Persistent non-blanchable deep red, maroon or purple discoloration

Appendix 2. Agency for Health Care Policy and Research(AHCPR) Pressure Ulcer Stages

Grade	Definition
Stage 1	Normal skin, continuous erythema
Stage 2	Superficial ulcer extended to dermis vesicle, damaged skin, well margined small ulcer
Stage 3	Dermis, subcutaneous fat layer damaged but fascia undamaged severe undermining under skin layer possible
Stage 4	Bone, muscle, ligament, articular capsule exposed sinus tracts may exist between erosion and ulcer

Appendix 3. Campbell's Classification of Pressure Sore

Grade	Definition
1	Simple redness on the skin
2	Erythema, edema, sclerema, blisters, epidermal detachment
3	Skin loss with exposed fat layer
4	Skin necrosis including the fascia or muscle layer
5	Complete necrosis of skin, fat, and muscle layer
6	Bone attacks including periostitis, osteitis., osteomyelitis
7	Suppurative arthritis, including osteomyelitis, pathological fracture, dislocation of the joint, and a case of sepsis.

Appendix 4. The Pressure Ulcer Scale for Healing(PUSH Tool)

Length × Width(in cm ²)	0 0	1 <0.3	2 0.3-0.6	3 0.7-1.0	4 1.1-2.0	5 2.1-3.0	Sub-score
		6 3.1-4.0	7 4.1-8.0	8 8.1-12.0	9 12.1-24.0	10 >24.0	
Exudate Amount	0 None	1 Light	2 Moderate	3 Heavy			Sub-score
Tissue Type	0 Closed	1 Epithelial Tissue	2 Granulation Tissue	3 Slough	4 Necrotic Tissue		Sub-score
							Total score

Appendix 5. Classification of Pressure Ulcer Clinical Symptoms

Grade	Definition
Stage 1	Erythema of skin - Red and dry skin in the area under pressure, slightly feverish, mild edema or tenderness, limited to inflammatory changes in the skin's surface.
Stage 2	Ulcer of skin - As inflammatory reactions spread to the dermis and subcutaneous tissues, the skin is dark red, resulting in subcutaneous osmosis, resulting in mild infection.
Stage 3	Necrosis of skin - As the skin is necrotized, the ulcer is formed, resulting in an infection.
Stage 4	Necrosis of tissue The tissue is necrotic, black, stenchy, ulcers can form up to the deep layer of the skin, ligaments or bones, and has a moderate infection, which is usually caused by bacillus pyocyaneus or staphylococcus aureus.

Appendix 6. Braden Scale

Scale	Sensory/ Mental	Moisture	Activity	Mobility	Nutrition	Friction/ Shear
1	Totally limited	Constantly moist	Bedfast	100% immobile	Very poor	Frequent sliding
2	Very limited	Very moist	Chairfast	Very limited	< 1/2 daily portion	Feeble corrections
3	Slightly limited	Occasionally moist	Walks with assistance	Slightly limited	Most of portion	Independent corrections
4	No impairment	Dry	Walks without assistance	Full mobility	Eats everything	

Appendix 7. The Norton Scale

Scale	4	3	2	1
Physical condition	Good	Fair	Poor	Very bad
Mental condition	Alert	Apathetic	Confused	Stupor
Activity	Ambulant	Walk/help	Chair bound	Bed
Mobility	Full	Slightly limited	Very limited	Immobile
Continenence	Not incontinent	Occasional	Usually urine	Urine&Feces