

Case Report / 증례

프락셔널 레이저 치료와 한의치료를 병행한 욕창치료 1례

강자연¹ · 이기향¹ · 장인수² · 김홍준³ · 정민정⁴ · 서형식⁵

^{1,2}우석대학교 한의과대학 한방내과학교실(¹수련의, ²교수),

³우석대학교 한의과대학 방제학교실(교수), ⁴우석대학교 한의과대학 소아과학교실(교수),

⁵부산대학교한방병원 안이비인후피부과(교수)

A Case Report on Pressure Ulcer Patient Treated with Fractional Laser Therapy and Korean Medicine

Ja-Yeon Kang¹ · Gi-Hyang Lee¹ · In-Soo Jang² · Hong-Jun Kim³ · Min-Jeong Jeong⁴ · Hyung-Sik Seo⁵

^{1,2}Department of Internal medicine, College of Korean medicine, Woosuk University

³Department of Prescription, College of Korean medicine, Woosuk University

⁴Department of Pediatrics, College of Korean medicine, Woosuk University

⁵Department of Ophthalmology, Otolaryngology and Dermatology, Pusan National University Korean Medicine Hospital

Abstract

Objectives : The purpose of this report to represent the efficacy of pressure ulcer treatment with fractional laser therapy and Korean medicine.

Methods : We treated Parkinsonism patients with pressure ulcer using herbal medicine, fractional mode laser therapy, acupuncture and simple dressing for 3 weeks. Laser was set on fractional mode (on time 100 μ s, dot pitch 0.6 mm, shape RECT) and irradiated around pressure ulcer site and center of pressure ulcer site once a day. The treatment effect was evaluated by The National Pressure Ulcer Advisory Panel(NPUAP) stage and the The Pressure Ulcer Scale for Healing(PUSH) tool(3.0).

Results & Conclusions : Pressure ulcer site have improved markedly. NPUAP stage was improved from 2 to 1 and total score of the PUSH tool decreased from 12 to 8. Even though the wound was not cured completely, this shows that fractional laser therapy and Korean medicine could be effective treatment for improving pressure ulcers.

Key words : Pressure ulcer; Laser therapy; Fractional laser; Korean medicine; Case report

I. 서 론

욕창(褥瘡, Pressure sores, decubitus ulcers)은 통상 뼈 돌출부에서 지속적 압박으로 인한 피부, 피하지방, 근육부위의 국소적 손상을 말하며 압박궤양(pressure ulcers)이라고 흔히 불리기도 한다¹⁾. 주로 장시간 국소 부위의 압박으로 혈류의 흐름이 방해받고 국소적 허혈과 조직의 손상이 이루어지게 되어 발생하는데 즉, 기혈순환장애로 인해 肌腠가 괴사된 것을 말하며 한의학의 席瘡, 印瘡, 眼瘡의 범주에 속한다^{1,2)}. 환자가 장기간 움직이지 못하는 경우 욕창이 발생하므로 주로 거동을 못하거나 만성질환의 전신쇠약 환자의 경우가 대부분이다. 질환과 병행하여 발생하는 경우가 흔하기 때문에 일단 발생하면 치료가 까다롭고 심한 경우 사망으로 이어질 수 있어 간과해서는 안 되는 질환이다.

실제 한의 임상에서는 주로 침 치료, 약침 치료, 散, 膏형태의 외용제 등을 이용하여 욕창을 치료하고 있고 뿐만 아니라 내치와 외치를 함께하기 위한 한약치료의 병행여부 및 그 효과에 대한 연구도 발표 되고 있다³⁻⁹⁾.

최근에는 한방의 온 경락요법인 광선치료를 통하여 욕창 치료효과를 거둔 연구가 꾸준히 발표되고 있는데, 대표적으로 탄소보 중합 가시광선 치료¹⁰⁾, Light emitting diode 광선치료¹¹⁾, 레이저 치료¹²⁾ 등이 있다. 이 중에서도 치료용 레이저는 상처치유와 국소통증 회복에 효과적으로 알려져 있으며 적용이 편리하고 위험성이 낮다는 장점이 있어 최근 많은 방면에서 이용되고 있다¹³⁾. 레이저 치료의 한 방법인 프락셔널(분획)모드를 이용한 치료 방법은 피부에 미세한 손상을 일으킨 후 회복되는 과정을 통해 주름이나 흉터와 같은 병변을 개선할 수 있다고 알려져 있어¹⁴⁾ 실제 여드름 흉터 치료에 사용한 논문이 발표되었다¹⁵⁾.

이에 저자는 레이저의 프락셔널모드를 이용하여 욕창 병변을 개선할 수 있다는 생각에 착안하여 실제 파킨슨 증후군 환자의 욕창치료를 한의치료와 함께 CO2 레이저 기계인 하나매화레이저 치료를 병행하였고 효과를 보아 보고하는 바이다.

II. 평가방법 및 증례

1. 평가방법

본 연구에서는 매 시술 전 환자의 욕창부위를 촬영하였고 NPUAP(The National Pressure Ulcer Advisory Panel)¹⁶⁾과 PUSH(Pressure Ulcer Scale for Healing) tool 3.0¹⁷⁾을 사용하여 욕창의 크기, 상태 등을 평가하였다.

1) NPUAP

욕창의 상태 즉 손상된 조직의 상태와 깊이에 따른 분류법인 NPUAP에 따라 욕창의 경중의 정도를 4단계로 분류하였고 다음과 같다(Table 1).

2) PUSH tool 3.0

욕창의 크기, 삼출물, 상처 조직의 유형에 따라 궤양을 분류하여 점수를 측정하는 검사 방법으로 궤양의 경과를 기록하고 평가하기 위하여 사용하였다 (Table 2).

2. 증례

1) 환자

김○○, 여성, 60세

2) 진단

Parkinsonism
Herniated intervertebral disc
Pressure ulcer

Corresponding author : Minjeong Jeong, Department of Pediatrics, Woosuk University, 46, Eoeun-ro, Wansan-gu, Jeonju-si, Jeollabuk-do, Korea.
(Tel: 063)220-8619, E-mail: vocation0313@gmail.com

•Received 2018/10/12 •Revised 2018/11/2 •Accepted 2018/11/9

3) 주소증

- ① General weakness : Both lowerlimb, weakness Gr. 3/3, Both upperlimb weakness Gr. 4/4. 전반적 체력저하로 누워있고 싶다고 호소. tremor, 식욕저하, 어지러움 동반.
- ② Urinary & fecal disorder : 잔뇨감이 심하며

수면 중 요의를 느끼지 못함. 변비로 인해 최근 관장사용을 시작함.

- ③ Gait disturbance : 단거리 자가 보행 가능하나 보폭이 좁고 주로 휠체어를 사용함.
- ④ Stiffness, Bradykinesia: 경추의 심한 강직감과 함께 서동증 동반. 행동을 시작하지 못하여 주변

Table 1. NPUAP Pressure Injury Stages

Grade	Definition
Stage 1	Non-blanchable erythema of intact skin ·Intact skin with a localized area of non-blanchable erythema. which may appear differently in darkly pigmented skin. ·Presence of blanchable erythema or changes in sensation, temperature, or firmness may precede visual changes.
Stage 2	Partial-thickness skin loss with exposed dermis ·Partial-thickness loss of skin with exposed dermis. ·The wound bed is viable, pink or red, moist, and may also present as an intact or ruptured serum-filled blister. ·Adipose (fat) is not visible and deeper tissues are not visible. Granulation tissue, slough and eschar are not present.
Stage 3	Full-thickness skin loss ·Full-thickness loss of skin, in which adipose (fat) is visible in the ulcer and granulation tissue and epibole (rolled wound edges) are often present. ·Slough and/or eschar may be visible. The depth of tissue damage varies by anatomical location; areas of significant adiposity can develop deep wounds.
Stage 4	Full-thickness skin and tissue loss ·Full-thickness skin and tissue loss with exposed or directly palpable fascia, muscle, tendon, ligament, cartilage or bone in the ulcer. Slough and/or eschar may be visible.
Unstageable Pressure Injury Obscured full-thickness skin and tissue loss	
Deep Tissue Pressure Injury Persistent non-blanchable deep red, maroon or purple discoloration	

Table 2. PUSH Tool 3.0

LENGTH	0	1	2	3	4	5	Sub-score
X							
WIDTH	0	< 0.3	0.3 - 0.6	0.7 - 1.0	1.1 - 2.0	2.1 - 3.0	
(in cm ²)		6	7	8	9	10	
		3.1 - 4.0	4.1 - 8.0	8.1 - 12.0	12.1 - 24.0	> 24.0	
EXUDATE AMOUNT	0	1	2	3			Sub-score
	None	Light	Moderate	Heavy			
TISSUE TYPE	0	1	2	3	4		Sub-score
	Closed	Epithelial Tissue	Granulation Tissue	Slough	Necrotic Tissue		
							TOTAL SCORE

의 도움이 절대적으로 필요함. 자세를 똑바로 유지하지 못하며 항상 옆으로 쓰러질 듯한 자세를 취함.

- ⑤ Mild Dysarthria: 점차 악화됨. 떨리면서 발음하며 어눌하여 몇 가지 단어로만 의사소통 가능함. 현재까지 연하장애 별무이나 침이 나와 불편하다고 함.

4) 발병일

- ① 2015년 12월경 파킨슨 발병
- ② 2017년 10월경 욕창 발생

5) 가족력

특이사항 없음

6) 과거력

2016년부터 허리통증으로 인하여 한방 재활의학과에서 추나 및 약침치료, 물리치료 받음.

7) 현병력

상기 여환은 2015년부터 상기 증상 나타나 파킨슨 병으로 진단 후 약물치료 받으며 본원에서 한방치료 병행하던 환자로 2017년 1월경 파킨슨 증후군으로 재진단 받음. 전신 기력저하 및 하지부 근력저하, 근육의 강직 및 쏘이는 느낌, 경추, 요추 등 ROM제한으로 인한 거동불리, 언어불리, 대소변장애 등 호소하는 분으로 상기 C/C외에 오랜 외상생활로 인해 약 1달 전부터 둔부에 욕창 발생하여 추가 치료 시행하였음.

8) 초진 소견

- ① 신체활력징후 : 혈압 130/90 mmHg, 맥박수 72 회/분, 호흡수 20회/분, 체온 37.3℃
- ② 계통적 문진
 - ㉞ 睡眠 : 不良, 多夢
 - ㉞ 食慾, 消化 : 不良,
 - ㉞ 大便 : 無便, 便秘(1~2회/1주일)
 - ㉞ 小便 : 尿失禁 夜尿,

- ㉞ 面 : 黃
- ㉞ 舌 : 紫, 薄白苔
- ㉞ 脈 : 沈
- ㉞ 腹 : 腹滿, 膨脹

9) 검사결과

- ① Brain CT , Brain MRI , PET CT (2017년 1월경) : Parkinsonism
- ② L-spine MRI (2016년 경) : L-3.4 lt. lat protrusion, L-4,5 stenosis
- ③ X-ray Abdomen AP/LAT : Fecal impaction

10) 치료내용

- ① 입원기간 : 2017년 12월 7일 - 2017년 12월 27일
- ② 레이저 치료: CO₂레이저(COSCAN III) -하니매 화레이저 (췌스트라텍)를 이용하였다. 핸드피스를 레이저조사기로 장착한 후 고출력 기능 중 프락셔널모드를 선택하고 On time 100 μs, Dot pitch 0.6 mm, shape RECT로 setting하였다.
- ㉞ 꺽양 주변의 경근 레이저 조사: 핸드피스를 환부의 표면 위에 고정시킨 후 꺽양 주변부의 경근을 주변을 따라서 조사하였다. 즉 피부 표면에서 8cm 떨어진 곳에서 한 차례씩 조사하였다.
- ㉞ 꺽양 병변의 레이저 조사: 피부표면에서 약 15cm 떨어진 곳에서 꺽양 병변 중심부에 한차례씩 조사하였다.
- ③ 침치료: 매일 0.25×30mm stainless steel(동방침 구제작소, 일회용 호침)을 사용하여 1일 오전, 오후 1회씩 15분 유침 했으며, 오전 선혈 혈위는 증풍칠처혈(中風七處穴)로 百會, 曲鬢, 肩井, 風市, 足三里, 曲池, 絶骨이다. 오후에는 주로 요추부 통증 압통처를 선혈하여 치료하였다.
- ④ 물리치료 : 입원기간 중 파킨슨 증후군 증상인 하지부 근력저하 및 근 강직 증상 개선하기 위해 EX-Complex 및 물리치료를 매일 시행하였다.

- ⑤ 한약치료 : 환자의 주소증을 치료하기 위하여 太陰人 加味清心湯과 加味補益湯을 차례로 처방하였으며 추가로 供辰丹을 복용하도록 하였다
- ⑥ 약침 치료 : 파킨슨병 증상 호전을 위하여 봉약침을 양측 ST36(足三里), LI11(曲池) 에 0.15cc 씩 1일 1회 투여하였다.
- ⑦ 양약 치료 : 기존 복용약과 함께 허리통증 및 근육통이 심할 때 오스베타(Diclofenac Beta-Dimethyl aminoethanol 90mg) 1A(2ml)을 근주 주 사용하였다. 기존 복용약은 도파민제제, 항콜린제, 통증완화제 그리고 변비약으로 이루어져 있다.
- levodopa 200mg, carbidopa 50mg tid
 - benserazide 25mg, levodopa 100mg tid
 - ropinirole hydrochloride 9.12mg bid
 - bethanechol chloride 25mg tid
 - clonazepam 0.5mg qd[E]
 - acetaminophen 650mg, tramadol hydrochloride 75mg bid
 - magnesium oxide 500mg tid
- ⑧ 치료경과 : 입원치료 동안 파킨슨 증상 개선을 위하여 한약치료, 침 치료, 약침치료를 시행하였고 둔부 욕창 치료를 위하여 매일 단순 소독 시행 후 프락셔널 레이저 치료를 하였다. 치료 전 위에서 제시한 평가방법에 따라 평가 및 사진촬영을 하였으며 그 결과는 다음과 같다(Table 3, Fig. 1, Fig. 2).

- ㉞ 치료 1일차
 회음부에서 약 8cm 가량 떨어진 요둔부에 총 크기 3.7x3.1cm² 의 욕창이 관찰되었다. 주변의 피부는 오랜 시간 압박으로 인하여 거뭇거뭇하게 변형되었으며 궤양 주변 안쪽으로는 1.9x2.8cm²로 파손면이 형성되어 있었다. 또한 궤양 중심부에 불규칙적인 모양으로 0.7x1.1cm² 크기의 삼출물 및 백색세포가 확인되었다.
- ㉟ 치료 4일차
 궤양 주변으로 진물이 섞이며 삼출물이 생기고 그 주변에 딱지를 형성하였다. 전체 궤양의 사이즈는 3.3x2.7cm², 파손면 자체의 크기도 2.3x1.9cm²로 크게 줄진 않았으나 궤양 중심부는 0.3x0.3cm²로 급격한 호전을 보였다. 중심부 주변으로는 기존보다 작은 1.0x0.7cm² 크기로 경계를 이루고 있음을 확인하였다. 추가적으로 경계 주변부의 색들도 점차 좋아지고 있었다.
- ㊱ 치료 8일
 궤양 주변으로 지속적으로 삼출물이 쌓이며 딱지를 형성하였다. 주변부의 파손된 피부의 정상화가 눈에 띄게 보였으며 중앙부 크기 또한 2.4x1.8cm²로 이전에 비해 감소하는 추세임을 확인하였다. 또한 전반적 피부 상태는 점차 창백해지고 있었다. 궤양의 중심부는 딱지형성과 탈락을 반복하였는데 탈락 시 소량의 출혈을 동반하기도 하였다. 1.5x1.1cm²로 크기는 다소 커진 감이 있으나 이는 딱지형성의 반복으로

Table 3. Changing Ulcer Size, NPUAP Stage and PUSH Score of Case

	NPUAP stage	Lenth * width (in cm ²)	Exudate amount	Tissue type	PUSH score
1st	2	3.7 * 3.1=11.47	1	3	12
2nd	2	3.3 * 2.7=8.91	1	3	12
3rd	1	3.2 * 2.9=9.28	0	2	10
4th	1	3.2 * 2.8=8.96	0	2	10
5th	1	2.9 * 1.9=5.51	0	1	8

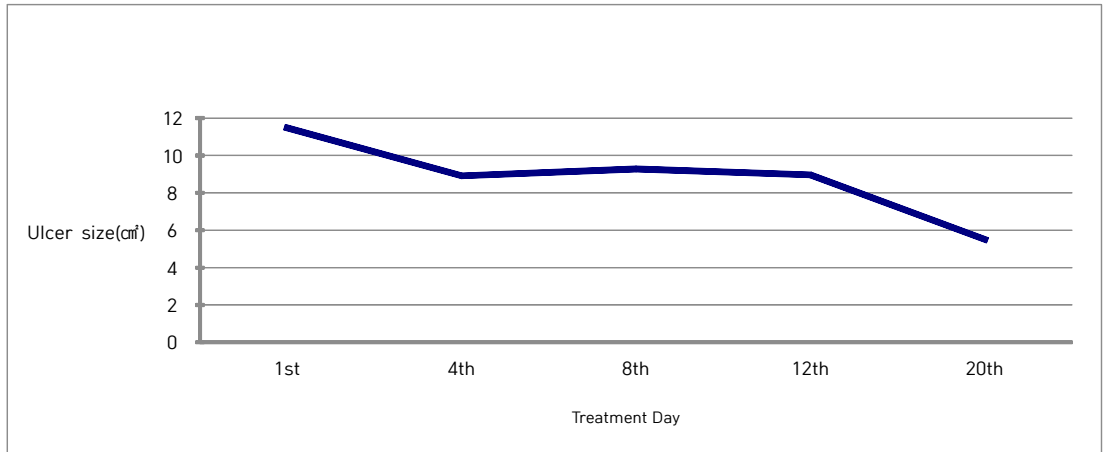


Fig. 1. Changing Ulcer Size of Case

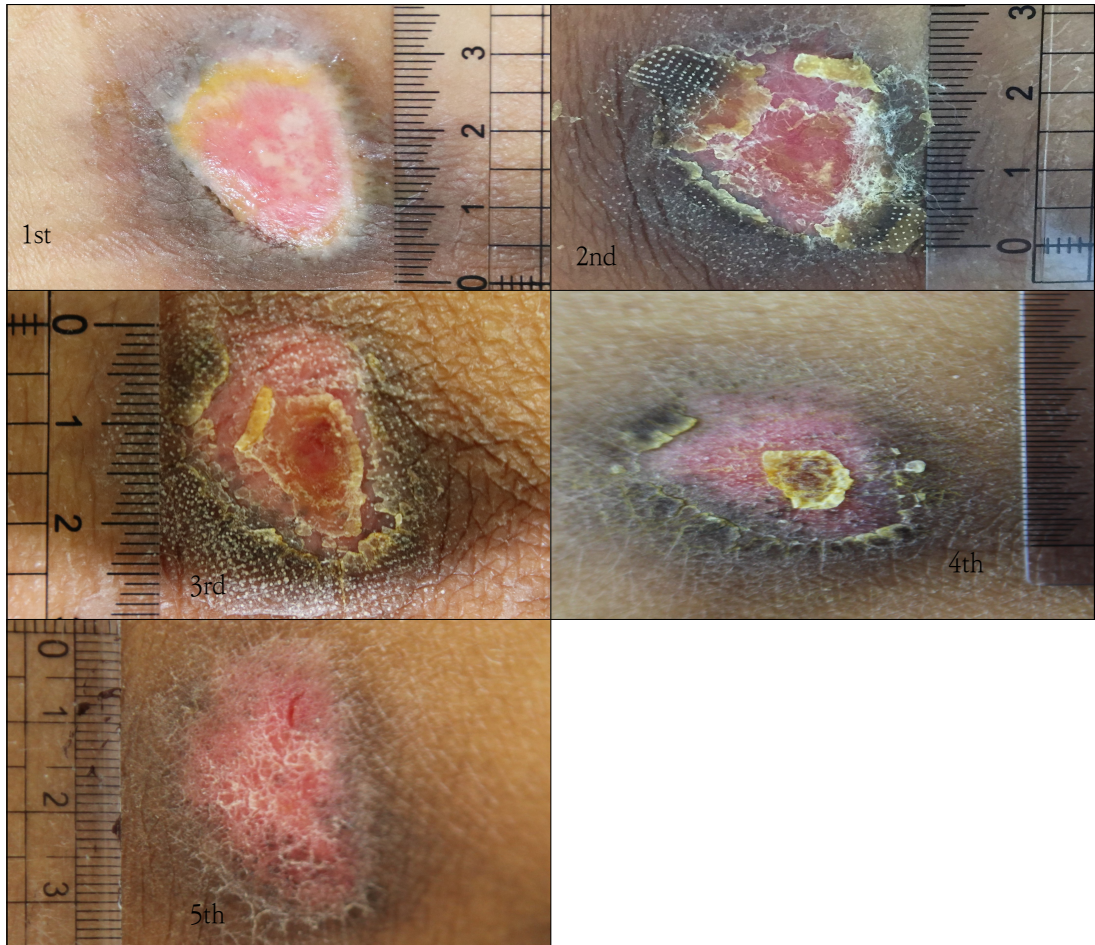


Fig. 2. Changing Ulcer Size and Phase of Case.

인하여 커진 것으로 사료되며 실제 중심부는 호전되고 있음을 알 수 있다.

㉔ 치료 14일

궤양 전체 크기와 파손면 크기는 점차 감소하였으며 궤양 주변의 거뭇거뭇했던 피부들 또한 사라지는 모양을 보였다. 궤양의 피부가 점차 정상 색과 가까워짐을 확인할 수 있었으며 궤양의 깊이 또한 현저하게 얕아졌다. 중심부는 딱지의 탈락과 형성을 재 반복하며 1.1x0.6cm²으로 크기 또한 작아지고 있었다.

㉕ 치료 20일

궤양 주변 피부의 정상화가 눈에 띄게 좋아져 거뭇한 피부와의 경계가 모호해졌다. 궤양 상부에 있는 빨간 출혈은 딱지 탈락으로 인한 소량출혈이나 크게 문제 삼지 않았다. 발적이 미미하게 남아있으나 전체적으로 새살이 돋았고 궤양 중심부 피부의 정상화로 전반적인 욕창의 상태가 좋아진 것으로 판단된다.

III. 고 찰

욕창은 오래된 병으로 氣血大虧한데 장기간 와상불기하면 기혈운행이 失常되어 肌膚를 영양하지 못하는데 마찰로 染毒되어 형성되는 것으로 초기에 국소적으로 홍반이 생기고 이어 破損面이 출현한 후 곧 흑색 궤부를 형성하고, 주위의 皮膚腫勢가 점차 심해지면서 붓고 腐肉이 탈락되어 궤양을 형성하면 오래되어도 수렴되지 않는데 악취가 나고 분비물이 나온다¹⁾.

문헌적으로 《瘍醫大全》에서는 욕창의 치료법으로 外治法을 위주로 하고, 活血祛瘀, 補氣 養血, 托裏消毒을 목적으로 內治法을 시행하였다¹⁸⁾. 또한 발병 시 치료 기간이 길고 증상이 완고하므로 死症, 不治라 하여 예후가 좋지 않은 증증으로 인식하였고 무엇보다 예방을 중시하였다¹⁸⁾. 가장 기본적이며 중요한 욕창의 예방 및 관리법은 압박을 줄이는 것이다. 환자의 체위는 앙와위보다 측와위가 좋으며 매 2시간마다 바꾸어

놓게 하며, 접촉면의 압력을 분산시킬 수 있는 매트리스, 쿠션 등을 이용하여 욕창을 방지하는 것이 좋다¹⁹⁾. 또한 마찰력의 최소화를 위해 침대 머리 부분을 30도 이상 올리지 않아야 한다²⁾.

최근에는 욕창의 위험 사정도구가 개발되어 욕창 위험군을 확인하고 예방 관리에 힘쓸 수 있도록 하였다. 본 증례의 환자는 The Norton tool은 14점, Braden scale 17점으로 욕창 발생 위험군으로 활동 정도가 적어 주로 침대 위에서 생활하며 기동력이 약하며 본인이 바른 자세를 유지하지 못하여 마찰력, 쓸림에 취약함을 확인할 수 있었다. 그리고 평소 집에서 딱딱한 온돌침대를 사용한 것으로 확인되어 둔부 부위에 욕창이 생긴 것으로 예상할 수 있었다.

욕창의 치료원칙은 補益氣血, 和營托毒을 기본으로 하여 원발성 질환의 구체적 정황을 살펴 변증론치를 진행하며 실제 임상 치료방법으로는 약침, 침구치료 및 외용제가 주를 이루고 있다. 욕창의 기본 치료원칙에 따라 내치 외치를 겸하여 치료한다면 더 좋은 효과를 볼 수 있어 한의학적 치료의 우수성을 확인할 수 있다. 실제 본 환자는 기력저하와 강직 및 통증을 주소로 하는 파킨슨 증후군 환자로 체내 에너지 저하와 극심한 순환 저체를 보였다. 이에 따라 입원 초기에는 태음인의 순환장애에 대표적으로 쓰이는 太陰人 加味 清心湯을 사용하였고 추가적으로 체력증진을 목적으로 供辰丹을 1일 1회 복용하였다. 이후 환자의 가동성 및 대소변 장애는 다소 호전을 보였으나 식욕저하 및 기력저하가 극심하였고 욕창의 치료원칙에 입각하여 加味補益湯을 처방하였다. 파킨슨 증후군은 실제로 특별한 치료방법이 없는 만성희귀질환으로 입원 당시 환자의 심신이 매우 지쳐있는 상태였으며 본인의 몸에 욕창이 생겼다는 사실 자체에 큰 충격을 받은 상태였다. 침대에 닿는 요둔부 파손면 주변으로 흑색 궤부를 형성함을 확인할 수 있었고 파손면은 붓고 분비물이 나오고 있었다. 또한 눕거나 앉을 때 부위가 쓸려 지속적으로 통증을 호소하였으며 욕창 치료를 할 때 드레싱 및 수술적 치료의 예상되는 통증 정도에 두려

움을 호소하였다. 제일 먼저 욕창 부위의 압박을 줄이기 위하여 환자 침대에 욕창매트를 깔아 관리를 시작하였다. 그리고 치료용 레이저의 益氣補腎 溫煦命門之火 효능²⁰⁾이 욕창치료 원칙에 상응하고 통증이 적고 효과가 좋아 치료에 적용하기로 하였고 환자분은 적극적으로 응하였다.

한의학에서는 陽燄灸라 하여 BC 11세기부터 이에 대한 기록이 있으며 동의보감에 태양광선을 이용한 기록이 있다²¹⁾. 최근에는 기술이 발달함에 따라 한의학 분야에서도 레이저 침과 같이 광선분야에 많은 발전이 이루어지고 있다. CO₂ 레이저는 한의학에선 CO₂ 陽燄灸로 알려져 있으며 수술용인 연속파와 달리 pulsed, superpulsed, ultrapulsed의 형태로 레이저 조사방법이 개선되어 흉터 없이 치료에 사용되고 있어 외과적 절개 및 지혈뿐만 아니라 사마귀, 문신제거, 안면주름, 여드름 흉터, 피부 박피 등에 사용할 수 있다²¹⁾. 이 중 프락셔널모드 레이저는 끝이 뾰족하고 가는 침을 사용하여 구멍을 내는 火針烙法을 적용한 기계로 상처치유에 탁월하여 미용목적 뿐만 아니라 여드름 흉터¹⁵⁾ 등 피부재생술에 이용할 수 있어 이에 본 욕창 환자치료에 프락셔널모드 레이저를 병행하기로 하였다.

레이저 조사방법은 On time 100 μ s, Dot pitch 0.6mm, shape RECT로 세팅을 하고 레이저 궤면을 따라 피부 표면에 고정된 후 조사하였고 이후 궤양 중심부는 피부 표면으로부터 떨어뜨리고 defocusing하여 레이저 전도를 약하게 한 후에 조사하였다. 총 시술 소요시간은 1분 미만으로 매우 간편하였고 환자분은 통증을 거의 느끼지 않았다. 첫 번째 치료 후부터 곧바로 궤양 주변부로 딱지들이 형성되었으며 바깥에서 안쪽으로 새살이 돋기 시작하였고 파손면의 침식 정도가 눈에 띄게 약해졌음을 확인할 수 있었다. 레이저 치료 후 진물이 나오며 상처치유에 도움이 되었고 가피형성과 탈락을 반복하며 기존의 피부색으로 점차 돌아왔다. 특히 궤양 중심부가 눈에 띄게 좋아졌으며 추가적으로 욕창 주변의 거뭇거뭇한 가피 또한 벗겨

져 나가며 욕창과 주변피부의 경계가 모호해졌다. 총 20회의 레이저 치료를 시행하였으며 NPUAP 2단계에서 1단계로, PUSH score 12점에서 8점으로 호전을 보이며 환자분의 퇴원과 함께 치료를 종료하였다. 본 환자의 치료 효과가 좋았던 이유를 생각해보았을 때 기존 질환의 이해를 통한 전반 기능회복과 레이저 치료를 병행함으로 국부 피부경락의 기혈소통이 원활하게 되어 표본치료를 함께 했기 때문이라고 사료된다.

본 증례보고의 아쉬운 점으로는 첫째, 욕창환자의 확보가 어려워 1편의 증례 뿐이라는 점이다. 이는 한방병원 또는 한의원으로 치료를 위하여 내원하는 욕창환자의 수 자체가 적는데 있는데 피부질환의 외과적 치료에 있어 한의학의 우수성이 널리 입증되지 못하였다는 점을 원인으로 꼽을 수 있다. 이미 중증의 욕창치료에 한의학적 치료 효과에 대하여 보고된 여러 논문이 있으나 기본적으로 서양 의학적 치료를 원하고 시행하는 경우가 대부분이다. 본 논문을 통하여 여러 한의사들이 손쉽게 욕창치료를 시도해보고 그 효능에 부족함이 없다는 점을 알릴 수 있길 바란다. 둘째, 치료 전 사진 촬영 시 시간 및 촬영환경을 동일하게 설정하지 못하고 촬영에 응하였다는 점이 아쉬운 부분이다. 향후 보다 많은 환자수와 함께 정확한 유효성 평가를 통한 추가적인 연구가 이루어지길 바란다.

본 증례는 욕창의 한의학적 치료방법에 있어 한약, 침 등과 함께 사용할 수 있는 외치법의 한 예로 레이저 치료효과를 검증했다는 점과 특히 火針烙法을 적용한 프락셔널모드를 이용하여 욕창치료에 사용되었다는 보고는 현재까지 없어 한의학적 치료 분야를 넓혔다는 점에 의의가 있다고 생각한다. 이상으로 약 3주간 한약 및 침 치료와 함께 하나매화레이저의 프락셔널모드를 이용한 한방치료를 통하여 NPUAP 2기에 해당하는 욕창 환자 1례를 치료하여 양호한 호전을 보였기에 보고하는 바이다.

IV. 감사의 말

본 연구는 한국보건산업진흥원을 통해 보건복지부 「양·한방 융합기반 기술개발사업」의 재정 지원을 받아 수행된 연구임 (과제고유번호: HI16C0322)

ORCID

- Ja-Yeon Kang
(<https://orcid.org/0000-0002-6967-3057>)
- Gi-Hyang Lee
(<https://orcid.org/0000-0003-1151-0252>)
- In-Soo Jang
(<https://orcid.org/0000-0001-7885-1292>)
- Hong-Jun Kim
(<https://orcid.org/0000-0002-4974-7071>)
- Min-Jeong Jeong
(<https://orcid.org/0000-0003-2661-496X>)
- Hyung-Sik Seo
(<https://orcid.org/0000-0003-2410-4704>)

References

1. College of Korean medicine, Dermatological Professor Council. Text of Traditional Korean Dermatology & Surgery. Seoul: Sun-Woo. 2007:250-1.
2. Lim JH. Practice of pressure ulcer management. Korean journal of clinical geriatrics. 2010;11(1):19-26.
3. Lee DH, Nam JS, Jeong HS, Jang IS, Seo ES. Two cases of grade four pressure ulcer patients treated with pharmacopuncture Soyeom and herbal medicine Taklisodok-eum. J Int Korean Med. 2010;31(2):388.
4. Heo YR, Mun SH, Choi JG. A clinical observation on a case of pressure sore: an external therapy with Astragali radix powder. HFS. 2000;15(2):111-4.
5. Cho GI, Yang MR, Choi JY. Two case of Pressure sore treated by Talcum powder. J Int Korean Med. 2001;22(4):709-5.
6. Lee YJ, Lee SG, Kim JH, et al. A clinical observation of two cases of pressure sore complicated by cerebrovascular diseases. J Int Korean Med. 2004;25(4):430-1.
7. Rhu HR, Kang EJ, Kim YK, Kim KM. A Case Report of Stage 4 Pressure Ulcer Patient Treated with Acupuncture and the Herbal Medicine Gamisipjeon-tang. J Int Korean Med. 2017;38(5):619-27.
8. Lee DH, Nam JS, Jeong HS, Jang IS. Two Cases of Grade Four Pressure Ulcer Patients Treated with Pharmacopuncture Soyeom and Herbal Medicine Taklisodok-eum. J Int Korean Med. 2010;31(2):388-94.
9. Yu KJ, Lee UJ, Jang CY. A Case Study of a Stage Two Pressure Sore Treated with Sipjeondaebo-tang Extract. J Int Korean Med. 2016;37(5):770-5.
10. Lim HW, Yoon CJ, Kim JH. A Case of Decubitus Ulcer Treated with Carbon-Arc-Light Treatment. J Int Korean Med. 2009;203-7.
11. Jo SE, Lee H, Hong SJ, Kang JH. Two Cases of Pressure Ulcer Patients Treated with Acupuncture and Light Emitting Diode Light Therapy. The journal of Korean Acupuncture & Moxibustion Society. 2015;32(3):211-20.
12. Hwang EH, Song J, Jang JH, Jeong HS, Yang CS, Jang IS. 2 cases of decubitus

- ulcer treated with laser therapy and oriental medicine. *J Int Korean Med.* 2007;17(4):243-53.
13. Tuner J, Hode L. Laser therapy. Seoul : Jeongdam. 2006:45-78.
 14. Marcells GN, Ellis DA. Laser facial skin resurfacing: discussion on erbium: YAG and CO2 lasers. *J Otolaryngol.* 2000;29(2):78-82.
 15. Lee DJ, Kim CY, Kwon K, Seo HS. Case Study on Treating Acne Scar Using Hani-maehwa Laser. *J Korean Med Ophthalmol Otolaryngol Dermatol.* 2016; 29(2):106-11.
 16. National pressure ulcer advisory panel. Washington DC: NPUAP. 2016. Available from:<http://www.npuap.org/resources/educational-and-clinical-resources/npuap-pressure-injury-stages/>
 17. National pressure ulcer advisory panel. Washington DC: NPUAP. 1997. Available from:<http://www.npuap.org/resources/educational-and-clinical-resources/push-tool/push-tool/>
 18. Heo YR, Mun SH, Choi JG. A clinical observation on a case of pressure sore: an external therapy with Astragali radix powder. *HFS.* 2000;15(2):111-4.
 19. Korean Rehabilitation Medicine Society. Korean rehabilitation medicine. 4th ed. Seoul :Koonja. 2015;182.
 20. Xiao XC, Yan XF, Zhong S, Yan CK. Observation and discussion on the law of laser blood therapy application. *Practical Journal of Integrated Traditional Chinese and Western Medicine.* 1998;11(11):970.
 21. Korean Acupuncture & Moxibustion Medicine Society. Acupuncture and moxibustion medicine. Gyeonggi : Jipmoondang. 2012:625.