

Case Report / 증례

결절성 다발 동맥염 환자의 한방치료 치험 1례

김난이 · 지선영 · 황보민

대구한의대 부속 대구한방병원 한방안이비인후과

A Case Report of Polyarteritis Nodosa Treated with Korean Medical Treatment

Nan-Ee Kim · Seon-Young Jee · Min Hwangbo

Dep. of Oriental Ophthalmology and Otolaryngology and Dermatology, Daegu Hanny University

Abstract

Objectives : The purpose of this study is to report the one clinical experience of korean medical treatment on polyarteritis nodosa(PAN).

Methods : We treated a 46-year old man patient with acupuncture, pharmacopuncture, Daehwangchoseok-tang, Chijadaehwangsi-tang. We evaluated the improvement of patients by Visual Analogue Scale(VAS) and photography.

Results : After the treatments, symptoms of skin lesion including pus, swelling, subcutaneous nodule and bleeding were improved and VAS of pain decreased from 10 to 1.

Conclusions : This study shows that the korean medical treatment can improving symptoms of PAN.

Key words : Polyarteritis nodosa; Daehwangchoseok-tang; Chijadaehwangsi-tang; Korean medical treatment

I. 서 론

결절성 다발 동맥염(polyarteritis nodosa, PAN)은 중간 또는 작은 동맥의 과사성 혈관염으로 모든 기관을 침범할 수 있으며, 침범 기관에 따라 특이증상이 동반된다¹⁾. 피부를 침범하면 결절, 자반, 그물울혈반 등의 증상이 나타나며, 신경계를 침범하면 말초신경병증, 다발성 단일신경염 등의 임상 양상이 나타난다. 비뇨, 신장계를 침범하면 혈뇨, 단백뇨, 고혈압, 고환염 등이 동반되며, 위장관을 침범하면 복통, 천공, 담낭염, 췌장염 등이 동반될 수 있다²⁾.

PAN은 희귀 난치 질환으로 등록되어 있으며, 과거의 보고에는 현미경 다발 혈관염(microscopic polyangiitis)와 같이 포함되어 그 빈도 및 유병률은 정확히 알 수 없지만 매우 드물 것으로 예상 된다. 병태생리는 복잡하고, 명확하게 특징지어지지 않으나 혈관 내피세포의 면역 복합체 침착, 항체의 표적화에 따른 염증성 반응의 결과 손상된 것으로 생각된다^{1,2)}.

일반적인 치료는 글루코코르티코이드 단독 관해이며, 프레드니솔론과 사이클로포스파마이드 병용치료로 생존률이 향상되었으나, 성공적인 치료 후에도 10~20%에서는 재발 하는 것으로 알려져 있다¹⁾.

양의학적 치료를 시행하여 경과를 보고한 증례는 정 등³⁾의 중이염 후에 발병된 결절성 다발성 동맥염 1예, 방 등⁴⁾의 피부 결절성 다발동맥염 3예, 이 등⁵⁾의 인플루엔자 감염 후 말초 신경병증으로 발현한 결절성 다발성 동맥염 1예 등으로 국내 학회에 다수 보고되어 있으나, 한방치료를 시행한 증례는 이 등⁶⁾의 침도 및 매선요법을 활용한 치험 1례에 불과하다. 이에 저자는 大黃硝石湯, 梔子大黃跂湯 등의 한약, 침, 약침 등의 한방 치료를 시행하여 PAN의 임상 증상이 다소 호전된 예를 경험하였기에 보고하는 바이다.

II. 증 례

1. 연구대상

- 1) 성별 및 연령 : 남자 46세
- 2) 치료기간 : 2017년 7월 1일 - 2017년 7월 29일 입원치료(29일간)
- 3) 주소증 :
 - ① 양측 하지부 통증 : 통증으로 인한 보행 장애. 야간통으로 수면 중 잦은 각성.
 - ② 농 및 피하결절 : 양측 족저부-소퇴부-대퇴부. 소퇴 내측부 最甚.
- 4) 진단명 : 결절성 다발 동맥염(M30.0)
- 5) 발병일 : 1992년 7월경 발병, 2017년 3월경 심화
- 6) 과거력 :
 - ① HTN : 2014년경 local IM dx, p.o med(+)
 - ② DM : 2014년경 local IM dx, p.o med(+)
- 7) 가족력 : 별무
- 8) 현병력 :
 - ① 1992년 7월경 군 복무 중 우측 소퇴 전면부 발진(동전 크기) 발하여 vasculitis dx, med 투약 후 일상생활 하시며 호전 악화 반복하였다. 약화시 양측 소퇴부 발진, 농, 피하결절, 통증 동반되었으며 med 투약 시 호전 경과 보였다.
 - ② 2010년경 상태 악화되시어 통증으로 보행 및 일상생활 불가하여 local hosp, DER, adm, 조직검사 및 blood test 후 vasculitis dx, med 투약(steroid 경구약) 후 상태 호전되었으며 이후 1달에 1번 follow up 하시며 med-tx, 지속하였다.
 - ③ 2017년경 3월경 과로 및 식생활 불규칙, 스트레스 받으신 후 상태 악화되시어 local hosp, DER, adm, med 투약(steroid 경구약) 하였으

Corresponding author : Min Hwangbo, School of Oriental Medicine, Daegu Hanry University, 165, Sang-dong, Suseong-gu, Daegu, Korea. (Tel : 010-4433-1075, E-mail : dubo97@hanmail.net)

• Received 2018/3/23 • Revised 2018/5/4 • Accepted 2018/5/11

나 상태 지속적으로 심화되어 2017년 7월 1일 경 본원 한방안이비인후피부과에 내원하여 도보로 입원하였다.

고 그 사이 통증의 경중을 10단계로 나누어 환자에게 평가하도록 하였다. 또한 수면 시간과 통증으로 인한 각성 횟수를 확인하여 통증 정도를 확인하였다.

9) 초진 소견

- ① 식욕 : 양호
- ② 소화 : 양호
- ③ 대변 : 1-2회/일, 정상
- ④ 소변 : 6-7회/일, 정상
- ⑤ 수면 : 淺熟眠(5hrs, 이각성(+6회)가량. d/t 양측 하지부 통증)
- ⑥ 설진 : 舌紅 薄苔
- ⑦ 맥진 : 弦

10) 입원 검사결과

- ① EKG : Normal Ecg
- ② X-ray (Chest PA & Lat.) : N/S
- ③ Lab 검사
 CBC : Hct 50.7 ↑ Neutro 57.5 ↑ Mono ↑
 Lipid : TG 269.0 ↑ Glucose 117.0 ↑
 기타 : Hb A1c 6.6 ↑
 U/A : Protein 1+ Occult Blood 1+ RBC 3-5/HPF

2. 평가 방법

1) Visual Analogue Scale(VAS) 및 수면 시간

환자의 통증 정도를 평가하는 척도로 VAS(Visual Analogue Scale)를 사용하였다. 가장 심한 통증의 정도를 VAS 10, 통증이 없을 시 정도를 VAS 0으로 보

2) 피부 양상

의료진이 관찰 하였을 때 병변 부위의 농, 피하결절의 갯수 및 범위를 확인하고, 타각적, 자각적 열감의 정도를 파악하여 absent, mild, moderate, severe의 4 point score로 나누어 평가하였다. 농, 피하결절이 존재하지 않을 때를 absent, 5개 미만일 때 mild, 5개 이상 10개 이하일 때 moderate, 10개 이상일 때 severe의 기준으로 하였으며, 자각적, 타각적 열감이 없는 상태를 absent, 자각적인 열감은 있으나 미약하고, 타각적인 열감이 없는 경우를 mild, 타각적인 열감이 있으며 지속되는 경우를 moderate, 심한 정도의 열감이 지속적이며 일상생활에 지장이 되는 경우를 severe로 평가하였다(Table 1).

3) 사진

양측 소퇴부, 족저부 사진을 촬영하여 병변의 외형적 변화를 평가할 수 있도록 하였다.

3. 치료 방법

1) 한약

탕약은 2첩을 100cc 4포씩 전탕하였으며 치료 기간 동안 매일 1일 4회 식후 30분 및 자기전(오후 9시 경)에 복용시켰다. 치료 경과에 따라 2가지 처방을 투여하였으며 용량은 類聚方을 참고하였다(Table 2,3).

- ① 2017년 7월 1일 - 14일 : 大黃硝石湯 복용

Table 1. Scoring of Symptoms

Score	0	1	2	3
Intensity of Heatness	Absent	Mild	Moderate	Severe
Number of the Affected Part*	0	1~5	5~10	More than 10

* Pus and subcutaneous nodule

Table 2. The Composition of Daehwangchoseok-tang

Herb	Pharmaceutical Name	Amount(g)
黃柏	<i>Phellodendri Cortex</i>	5.0
梔子	<i>Gardeniae Fructus</i>	4.0
芒硝	<i>Natrii Sulfas</i>	3.0
大黃	<i>Rhei Rhizoma</i>	2.0

Table 3. The Composition of Chijadaehwangsi-tang

Herb	Pharmaceutical Name	Amount(g)
香鼓	<i>Glycine Semen Praeparatum</i>	16.0
枳實	<i>Aurantii Immaturus Fructus</i>	5.0
梔子	<i>Gardeniae Fructus</i>	3.0
大黃	<i>Rhei Rhizoma</i>	2.0

② 2017년 7월 15일 - 29일 : 梔子大黃鼓湯 복용

2) 침

① 침치료 : 동방침구제작소가 제작한 0.16mm×30mm의 일회용 멸균 스테인레스 호침을 사용하여 양측 足三理(ST36), 飛揚(BL58), 曲池(LI11) 등의 혈자리에 1일 2회 20분간 유침하였다.

② 약침치료 : 대한약침제형연구회에서 원외탕전으로 조제 의뢰한 황련해독 약침(Hwang-ryunhaedok-tang Pharmacopuncture)을 1일 1회 양측 足三理(ST36)에 0.25cc씩 주입하였다.

3) 양약 치료

① 켈코트정6mg 1.5T bidpc : 호르몬제제(부신피질호르몬제)

② 트렌탈서방정400 1T bidpc : 혈액순환장애 치료제(뇌순환개선)

③ 아디팜정10mg 1T bidpc : 제 1세대 항히스타민제(Piperazines)

4) Simple dressing

필요시 Povidone-iodine 용액을 사용하여 simple

dressing을 시행하였다.

4. 환자 동의서 작성

본 연구는 환자에게 진료정보 수집 활용에 관하여 충분히 설명하였으며, 학술적인 이용에 한해 사전 동의를 얻은 후 진행하였다.

III. 결 과

1. 경과기록

1) 2017년 7월 1일(초진 당일)

환부의 피하결절 및 출혈, 농, 망상피반, 색소침착이 관찰되며 쓰라린 통증 및 타각적, 자각적 열감이 동반되었다. 출혈이 있던 부위는 가피가 형성되어있으며 가피가 떨어지면 다시 농이 치는 양상이 반복되었다. 또한 환자는 체중지지 시 하지부 통증, 보행 시 통증 및 절뚝거림을 호소하였다. 수면 중 끄끙 앓는 소리를 내고 자주 각성하는 등 淺眠 취하였다. 침, 약침치료를 진행하였으며 大黃硝石湯을 先方하였다.

2) 2017년 7월 7일(입원 7일차)

가피가 떨어진 자리에서 출혈, 농이 치는 범위, 갯수가 감소하여 dressing시 거즈 사용량이 반 이상 줄었다. 통증이 VAS 10에서 3으로 크게 감소하였으며 통증으로 인한 각성 횟수도 6회에서 2회로 감소하였다. 화끈거림이 호전되어 타각적인 열감은 소실되었고 간헐적으로 미약하게 남아있었다.

3) 2017년 7월 14일(입원 14일차)

출혈 및 농이 호전되어 소실되었다. 피하결절 범위 및 갯수가 감소하였다. 통증이 미약하여 VAS 1가량으로 감소하였으며 10분가량 통증 없이 보행 가능하였다. 梔子大黃鼓湯으로 傳方하였다.

4) 2017년 7월 21일(입원 21일차)

가파가 떨어진 부위가 대부분 아물었으며 통증이 호전되어 소실되었고, 각성 없이 熟眠 취하였다. 자각적인 열감이 소실되었다.

5) 2017년 7월 29일(입원 29일차, 퇴원일)

통증 및 열감이 호전되어 소실되었으며 20분 이상 보행이 가능하였다. 일상생활에 무리가 없을 정도로 상태가 호전되어 입원치료를 종결하였다.

2. Visual Analogue Scale(VAS) 및 수면양상 (Fig. 1)

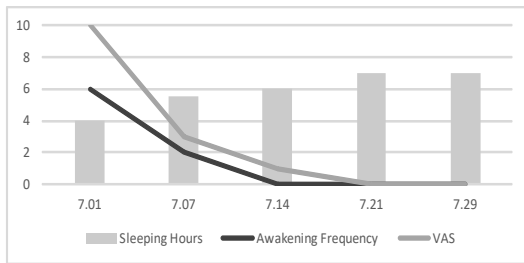


Fig. 1. Clinical progress of pain

3. 피부 양상(Table 4)

Table 4. Clinical Progress of Skin Lesion Score

	Heatness	Pus	Subcutaneous Nodule
7.01	3	3	3
7.07	1	2	3
7.14	1	0	2
7.21	0	0	1
7.29	0	0	1

4. 사진(Fig. 2)

약 1주일 단위로 촬영하여 비교하였다. 2017년 7월 21일 이후 환부의 육안소견에 뚜렷한 변화가 없어 추가하지 않았다.

IV. 고 찰

PAN은 임상적으로 피부형과 전신형의 2가지로 구분할 수 있다. 특히 피부 결절성 다발 동맥염 (cutaneous polyarteritis nodosa, CPAN)은 피부에 국한된 병변을 보이는 질환으로 상하지 또는 체간에 동통성 피하결절과 그 주위의 자반 및 망상피반 (livedo reticularis)을 특징으로 한다. 간혹 궤양, 출혈, 혈관 폐쇄에 의한 허혈성 변화 및 괴사가 나타나기도 하며, 때로 관절통, 근육통, 발열 등의 전신 증상도 동반할 수 있다. 대부분 치료 후에도 재발과 만성적 경과를 가진다⁷⁾.

병변은 대개 분절성이고 동맥이 둘로 나뉘거나 가지가 나오는 곳을 침범하는 경향이 있으며 염증이 이웃한 정맥으로 퍼질 수 있다. 급성기에는 다형핵백혈구가 혈관벽 전층 및 주위 조직에 침윤하여 내막염증이 발생하고, 단핵세포가 침윤하면서 만성 단계로 진행된다. 섬유소모양괴사가 발생하면 혈전증과 혈관이 공급하는 조직의 경색, 출혈이 발생하게 된다²⁾.

침범된 기관의 조직에서 혈관염의 특징적인 소견을 확인하여 진단하며 피부의 결절, 동통성 고환, 신경, 근육 등의 증상이 있는 조직을 생검하는 것이 진단적 가치가 높다^{1,2)}.

본 환자는 최근 3달간 4kg이상의 체중 감소, 근육통, 쇠약 또는 다리 압통, 그물울혈반이 확인되며 타 병원 조직검사 결과 동맥에 다형핵중성구가 침윤된 조직소견을 보여 1990 criteria for the poly arteritis nodosa로 볼 때 결절성 다발 동맥염의 진단에 합당하다고 볼 수 있었다²⁾.

초진 시 복부, 양측 대퇴 전면부 및 후면부의 발진 및 피하결절, 망상피반이 관찰되었다. 농은 하루에도 거즈로 수 회 닦아내어야 할 정도였으며 농과 함께 출혈도 동반되었다. 양측 소퇴부의 자발통이 지속되었고 기립 시, 보행 시에는 터질듯 한 통증이 악화되어 필요시 외에는 보행하지 않는 등 일상생활이 불가

	Left leg	Right leg	Foot
7.01			
7.07			
7.14			
7.21- 7.29			

Fig. 2. Change of skin lesion during treatment

할 정도였다. 야간에는 통증으로 6회 가량 각성하며, 1-2회 가량 화장실 다녀오시며 보행을 하게 되면 통증으로 재입면이 힘들어 총 수면 시간은 4시간 정도였다. 본원 입원 전 스테로이드제를 복용하며 양방 의학적 치료를 지속하였으나 악화된 상태가 유지되었으며 입원 기간 중에도 지속적으로 복용하였다. 복부 및 양측 대퇴부의 발진은 통증, 열감 외 자각증상이 없고 상대적으로 양측 소퇴부 불편감에 비해 미약하여 추후 고려하기로 하였으며, 입원 기간 중 크기, 범위 등 양상의 변화는 없었다.

결절성 다발 동맥염은 서양의학에서 글루코코르티코이드 및 면역억제제를 통한 관해를 시도하고 있으나 본 증례와 같이 양방치료로 호전이 없을 경우에도 있어, 다양한 치료적 접근이 요구된다고 사료된다.

국내 한의학계에서 결절성 다발 동맥염과 관련하여 유일하게 보고된 이 등⁶⁾의 연구에서는 국소 압통처 및 경결부에 연부조직 위축 해소를 목적으로 침도치료를 시행하여 통증의 감소를 확인하였다. 이는 본 증례가 大黃硝石湯, 梔子大黃鼓湯 등의 처방을 활용하고 黃連解毒湯 약침을 사용한 것과 구체적인 치료 방향 및 방법에서 차이가 있다.

입원 기간 중 침치료는 매일 2회 足三理(ST36), 飛揚(BL58), 曲池(LI11) 등에 자침하여 清熱涼血, 活血化癥하고자 하였으며, 黃連解毒湯 약침을 양측 足三理(ST36)에 0.25cc씩 주입하였다. 黃連解毒湯 약침은 清熱解毒의 효능으로 三焦實熱, 虛火上衝의 제반 적응증, 특히 열성 피부병에 응용한다고 알려져 있다⁷⁾.

입원 기간의 초반에 처방된 大黃硝石湯은 大黃, 朴硝(芒硝), 梔子, 黃柏으로 구성된 처방으로 《藥徵》에서 大黃은 맺혀 있는 독을 통하게 하여 배출시키고 發黃, 瘀血, 腫膿을 치료하며, 芒硝는 단단한 것을 연하게 한다고 하였다. 또한 梔子は 心煩을 치료하며, 大黃을 黃柏, 梔子和 함께 쓰면 發黃을 치료한다고 되어 있다⁹⁾. 또한 《傷寒補亡論》에서는 '대저 황달의 원인은 한가지로 할 수 없으니, …… 淫邪가 흘러넘쳐 血脈으로 흘러다니면 毒이 중해진 것이고, 血과 처방

아서 이기지 못하면 멍쳐져서, 돼지간처럼 어두워지거나 검은 색이 되니, 이는 邪氣로 인해서 血이 망가진 것이다. …… 땀구멍 근처로 퍼져 나와 갈 곳 없어 머물지도 못하고 오도가도 못하므로, 鬱하여 黃色이 되는 것이다.' 라 하였다¹⁰⁾.

저지는 이를 바탕으로 發黃을 膽汁이 울체되어 형성된 黃疸에만 국한하지 않고, 熱로 인하여 피부가 붉어지고, 어둡게 變色된 것을 發黃에 포함하여 해석하였으며, 따라서 환자의 환부가 전체적으로 딱딱하고 (堅) 농이 잡혀있으며(腫膿) 병변 부위가 붉고 색소가 침착되어 있는 양상(發黃)을 大黃, 芒硝, 梔子が 치료하는 毒으로 생각하였다.

또한 《本草學》에서 大黃은 活血解毒, 逐瘀通經하며 芒硝는 瀉熱通便, 清火消腫한다. 梔子は 涼血解毒하여 血熱吐衄, 火毒瘡瘍등에 효능이 있으며, 黃柏은 下焦의 濕熱을 清熱燥濕하여 이는 열감과 농이 동반된 피부 병변이 하지에 집중되어 있는 상기 환자에 大黃硝石湯을 先方한 근거가 된다¹¹⁾.

약리학적으로 대황의 d-Catechin은 혈소관 응고를 저지하여 염증을 완화하며 Rhein-emodin, Aloe-emodin은 강한 항균 작용을 한다. 망초는 해독, 소염작용이 강하여 피부의 종기 등에 사용되며, 치자는 혈중 Cholesterol치와 Triglyceride치를 저하시켜 고점도 혈증으로 인한 혈관의 울혈, 충혈을 억제하여 급, 만성 염증증상을 개선한다. 황백의 Beriberine은 강력한 항균작용이 있으며, 혈소관 응고를 억제하여 혈관의 충혈, 울혈을 경감시키고 피하출혈의 흡수를 촉진한다¹²⁾. 따라서 大黃硝石湯을 약리학적으로 분석하였을 때 혈소관 응고를 완화하고 혈관의 울혈을 감소시켜 혈관 내피세포의 염증성 손상을 개선하며, 환부의 균에 의한 2차 감염을 방지하는 데에도 도움을 줄 것으로 생각된다.

한편 본원 입원 후 7일 가량 경과하였을 때, 통증은 VAS 10에서 3가량으로 감소하였으며 환자가 주관적으로 호소하는 열감 또한 severe에서 mild 수준으로 크게 감소하였다.

입원 후 14일째, 농이 없고 피하경결 및 환부의 딱딱함이 호전됨에 따라 淸濕熱하는 黃柏과 軟堅하는 芒硝가 더 이상 필요하지 않다고 판단하여 梔子大黃鼓湯으로 傳方하였다.

梔子大黃鼓湯은 梔子鼓湯에 枳實, 大黃이 加해진 처방으로 《方機》에서는 ‘若 大便不通, 胸脇滿痛者, 黃疸, 心中懊惱 或 熱痛者, 梔子大黃鼓湯主之’라 하였고¹³⁾, 《漢方講話》에 ‘…… 두드러기, 피부염, 대상포진 등으로 心胸部가 괴롭고 熱痛을 호소할 때 응용한다’라 하였다¹⁴⁾.

梔子は 香豉와 함께 쓰여 苦寒淸降하고 특히 涼血止血의 작용이 있으며¹¹⁾, 《素問·至眞要大論》에서는 ‘諸痛痒瘡 皆屬于心’이라 하였고¹⁵⁾, 《韓方病理學》에서 이를 ‘瘡瘍은 …… 血과 火가 함께 肌膚에 并搏하여 발생한 질환으로, …… 火에 속하고 血脈을 주관하는 心은 瘡癢의 발생과 매우 밀접한 관계를 가지고 있음을 알 수 있다.’라 해설한 바 있다¹⁶⁾. 저자는 이를 바탕으로 梔子大黃鼓湯이 치료하는 心中懊惱의 ‘心’을 해부학적 心臟과 胸部뿐 아니라 血 및 血管까지 포함하여 해석하였으며, 기존의 大黃硝石湯이 배농 및 軟堅에 초점을 두었다면 梔子大黃鼓湯으로 傳方함으로써 혈관의 염증으로 인한 열과 통증을 호전시키는데 목적을 두었다.

약리학적으로 해석하였을 때 지실의 Hesperidin, Naringin 등 바이오 플라노이드 성분들은 항염작용과 항바이러스작용, 항산화작용을 하며 특히 모세혈관을 강화하여 지혈작용을 하고 강력한 항혈전작용이 있다. 또한 梔子大黃鼓湯은 동맥경화증 단계 중 거품세포 생성에 관여하여 평활근의 과식와 종양화를 억제한다고 하여 본 환자에게 투여하였을 때 염증 및 신생 혈관의 과증식을 억제할 것으로 기대되며 이에 관련해서 추가적인 연구가 필요할 것으로 생각된다^{12,17)}. 퇴원 시 환자의 통증은 소실되었으며 20분가량 무리 없이 보행 가능하였다. 입원 기간 중 출혈과 농은 소실되어 재발하지 않았으며 2018년 2월 13일경 전화 상담을 통한 follow up 결과 퇴원 후 호전 상태 유지

증임을 확인하였다.

본 연구는 희귀 난치 질환인 결절성 다발 동맥염 환자를 한방치료를 시행하여 임상 증상을 다소 호전시켰으며, 기존 보고된 치료방식과도 접근방식에서 차이를 보여 다양한 한방치료를 제시하였다는 점에서 의의가 있다고 본다. 한방치료 시행 후 환자의 주소증 및 육안상 피부병변은 뚜렷한 호전 경과를 보였으나, 치료 전후 조직 생검을 통한 조직 소견을 비교·확인할 수 없어 아쉬움이 남는다.

V. 결 론

양방치료로 호전 경과를 보이지 않은 결절성 다발 동맥염 환자 1례에 대하여 29일간의 침, 黃連解毒湯 약침 치료 및 大黃硝石湯, 梔子大黃鼓湯 투여를 통하여 통증, 열감 등 임상 증상의 호전을 확인하였다.

References

1. Fauci AS, Langford CA. Harrison's Rheumatology. 1st ed. New York: McGraw-Hill Medical, 2005:167-8.
2. Korean Vascular Research Working Group. Textbook of Angiology. 1st ed. Seoul:Medbook, 2016:406-8.
3. Jeong SM, Kang P, Choi HJ, Ok KS, Park DK, Joo M, et al. A Case of Polyarteritis Nodosa Preceded by Otitis Media. J of Rheumatic Diseases, 2002;9(4):319-24.
4. Bang KT, Herr H, Kim MJ, Lee BH, Bae KW, Kim YC, et al. Three Cases with Cutaneous Polyarteritis Nodosa. J of Rheumatic Diseases, 2004;11(4):447-52.
5. Lee DH, Han JH, Kim MK, Lee OJ, Kang KY. A Case of Polyarteritis Nodosa

- Manifesting as a Neuropathy Following Influenza Infection, *J of Rheumatic Diseases*, 2012;19(3):163-7.
6. Lee ES, Kam CW, Youn HM, Jang KJ, Song CH, Kim YK, et al. Case Report of Polyarteritis Nodosa Treated with Oriental Treatments including Acupotomy. *Korean J Acupunct*, 2012;29(3):129-37.
 7. Ruddy S, Harris ED, Sledge CB. *Kelly's textbook of rheumatology*, 6th ed, Philadelphia:WB Saunders, 2011:1185-95.
 8. The National College of Oriental Medicine Chimgugyeonghyeolhak class. *The Acupuncture and Moxibustion Medicine*, 3rd ed, Seoul:Jipmundang, 2012:240,880.
 9. Kim JO. *Yak-Jing*, 1st ed, Paju:Mulgogi-soop, 2014:54-63, 234-46, 291-300, 368-80.
 10. Guo Y. *Sanghanbomanglon*, 1st ed, Beijing: People's medical publishing house, 1994:240-1.
 11. College of Oriental Medicine Compilation Committee of Herbalogy. *Herbalogy*, 2nd ed, Seoul:Younglimsa Press, 2011:192,207,222, 283-6,392.
 12. Park YS. *Pharmacological Commentary of oriental herbal medicine*, 2nd ed, Seoul:Academy book, 2002:125,128,159,165, 173.
 13. Todo Y, Shin O, Mi-fu Y. *Yoshimasu Todo Collection*, 1st ed, Tokyo:Taniguchi Book Store, 2001;4:290.
 14. Lee JH. *Hanbang-gang-uilog*, 1st ed, Wonju: Uibangseowon, 2008:581-5.
 15. Lee KW. *Translation of Hwangjenaegyeong-somun*, 1st ed, Seoul:Yeogang, 2007:1003.
 16. The Textbook Compilation Committee of Oriental Pathology. *Oriental pathology*, 2nd ed, Seoul:Han-uimunhwasa, 2007:225.
 17. Park BJ. *Jangjunggyeong prescription commentary*, 1st ed, Seoul:Essay publishing, 2011:465.