

Case Report / 증례

한방 치료 후 호전된 알레르기성 접촉피부염 치험 1례

배효빈 · 윤화정 · 고우신

동의대학교 부속한방병원 한방안이비인후과

A Case of Allergic Contact Dermatitis Improved after Korean Medicine Treatment Administration

Hyo-Bin Bae · Hwa-Jung Yoon · Woo-Shin Ko

Department of Ophthalmology & Otolaryngology & Dermatology of Korean Medicine,
Don-eui University Korean Medicine Hospital

Abstract

Objectives : The purpose of this report is to know the effect of Korean medicine treatments on Allergic Contact Dermatitis.

Methods : We treated a 63-years-old man patient with Allergic Contact Dermatitis on the left medial calf with Korean medicine. After Korean medical treatment for 26 days, we identified a reduction in size of erythema and loss of color fading, exudates and edema. We recorded pictures of changes on symptoms.

Results & Conclusions : The symptoms of Allergic Contact Dermatitis were improved. Erythema, edema, exudate were lost. Thus Korean medicine treatments are effective on allergic contact dermatitis.

Key words : Allergic Contact Dermatitis; Korean Medicine Treatment; Gamchosasintang

I. 서 론

접촉 피부염(Contact Dermatitis)은 신체 외부의 여러 환경인자나 화학물질 등이 피부에 접촉되어 발생하는 피부염으로 자극성 접촉 피부염(Irritant contact dermatitis)과 알레르기성 접촉피부염(Allergic contact dermatitis)으로 세분된다¹⁾. 알레르기성 접촉피부염은 지연성 과민반응(Delayed hypersensitivity, type IV)에 의해 발생하며, 항원에 감작된 사람에게만 증상이 유발된다²⁾. 면역 반응의 강도에 따라 紅斑, 丘疹, 小水疱, 大水疱의 발진 형태를 취하며, 눈이나 성기 주위에 발생할 경우 水疱 형성보다는 紅斑이나 浮腫의 형태로 나타난다³⁾.

접촉성 피부염의 치료원칙은 항원에 대한 노출을 피하는 것이 우선시되며, 항히스타민제 복용, 스테로이드제 국소 도포 및 복용, 진물이 나는 경우 Wet dressing을 시행하는 등 濕疹의 치료에 준한다. 탈감작(hyposensitization)이라는 실험적인 치료방법도 있다³⁾.

한의학에서 “濕瘡(濕疹)”은 현대의학에서 접촉성 피부염과 유사한 질환으로 외부에서 漆의 辛熱한 毒에 감수되어 腫脹, 水疱, 癢痒感, 瘡을 이루는 급성피부염을 말한다. 漆은 辛熱有毒한 食物로 환자가 稟性이 不耐하고 畏漆하며 皮毛瘡理가 緻密하지 못하고 玄府가 不固한 상태에서 漆樹 혹은 油漆 등에 접촉하여 漆毒에 중독되어 발생한다. 風熱壅盛型和 火熱挾濕型으로 辨證하며 風熱壅盛型은 疏風清熱,解毒凉血하는 방법으로 疎風散,疏風清熱飲 등을 활용할 수 있으며, 火熱挾濕型은 清熱解毒,化濕消腫하여 化斑解毒湯을 사용한다⁴⁾.

알레르기성 접촉피부염에 관련한 한의학적 보고는

1-chloro-2,4-dinitrochlorobenzene (DNCB)으로 유발된 생쥐를 이용해 蟬蛻⁵⁾, 葛根承氣湯⁶⁾, 黃蓮解毒湯⁷⁾ 등이 알레르기성 접촉피부염에 미치는 영향을 이용한 연구 등이 있었으며, 치험례보다는 실험 논문들이 주를 이루었다. 본 증례는 『傷寒論』 조문에 근거한 辨病診斷體系를 이용하여 기존 한의학에서 알레르기성 접촉 피부염 치료에 쓰이지 않았던 小柴胡湯, 甘草瀉心湯 등의 古方을 투여하여 유의한 효과가 있었기에 보고하고자 한다.

II. 증 례

1. 환자 : 정OO (M/63)

2. 치료기간 :

2017년 10월 10일-2017년 10월 17일, 2017년 11월 2일-2017년 11월 7일(외래 14일)

2017년 10월 20일-2017년 10월 31일(입원 12일)

3. 주소증 : 左側 小腿脚 發赤 및 浮腫, 滲出物

4. 진단명 : 상세불명 원인의 알레르기성 접촉피부염 L239

5. 발병일 : 17년 9월경

6. 과거력 :

1) DM - 10년경 L/C MED Dx, po-med중.

2) 고지혈증 - 10년경 L/C MED Lab상 Dx, po-med중.

3) 지방간 - 05.11.18 본원 GI Abd-sono상 Dx, po-med함.

4) 요통 - 16.10.5-17.2.1 본원 NS2 L-Spine MRI상 L4-5 HIVD Dx, opd-tx, po-med함.

16.10.21-17.2.1 본원 PA opd-tx, Inj-tx.

5) 족부백선 - 17.3.8-17.9.6 본원 DERMA Dx, Oint-tx, po-med함.

Corresponding author : Hwa-Jung Yoon, Department of Korean Medicine Ophthalmology & Otolaryngology & Dermatology, Dong-eui University, San 45-1, Yangjeong-2dong, Busanjin-gu, Busan, 614-710, Korea,
(Tel : 051-850-8658, E-mail : yhj1226@deu.ac.kr)

● Recieved 2018/4/10 ● Revised 2018/4/25 ● Accepted 2018/5/2

- 6) 박탈성 피부염 - 05.11.18-05.12.2 본원 한방안이비인후피부과 Adm-tx, Atx, po-herbmed함.
05.12.6-12.23 본원 한방 안이비인후피부과 opd-Atx, po-herbmed함.
- 7) 접촉피부염 - 15.1.12-15.4.21 본원 한방 안이비인후피부과 opd-Atx, po-herbmed함.

7. 가족력 : 당뇨(형제)

8. 현병력 : 금연 금주하는 보통 체구의 M pt로 17년 9월경 야외 필드에서 골프 치던 중 左下肢小腿部 풀 접촉 이후 피부 發赤 증상 발생하였으며, 지속적으로 골프 등의 운동 및 일상생활 하던 중 17.10.17 發赤 증상 심화 및 滲出物 발생으로 한양방 치료하였다. 이후 증상 호전 없으며 浮腫, 滲出物 과다 발생으로 보행 어려운 상태까지 심화되어 적극적 한방치료 원하여 동의대학교 부속 한방병원 안이비인후피부과 opd를 통해 Adm하였다. 입원 당시 左下肢 뿐만 아니라 우측 종아리 內側 發赤 및 顔面部 눈 주위, 頸項部, 양측 上腕 內側部에도 發赤 및 浮腫 양상을 보였다.

9. 望聞問切 :

- 1) 食慾 - 밥 1공기 良好
- 2) 消化 - 良好
- 3) 睡眠 - 11:00pm-6:00am 비교적 熟眠
- 4) 體格 - 175cm 72kg
- 5) 大便 - 1일 1회 보통변 100cc 快
- 6) 小便 - 주간 5-6회 야간 0회 快
- 7) 舌診 - 舌紅 薄白苔
- 8) 脈診 - 浮數

10. 검사 소견 :

Lab : (10/20) Plt 125 ↓ T-cho 100 ↓ TG 271 ↑
HDL-C 25 ↓ Glu(r) 127 ↑ LDL-C 45 ↓
EKG: (10/20) Abnormal ECG - Normal sinus rhythm, Right bundle branch block,

Minimal voltage criteria for LVH, maybe normal variant.

CXR : (10/20) N-S

11. 치료방법

1) 약물치료 : 환자의 증상을 경과 관찰하며 상황에 따라 처방을 변경하였다.

- ① 2017.10.10 - 2017.10.20 (외래) : 小柴胡湯加味(Table 1)를 10첩 21팩 120cc Tid 용법으로 복용하였다.
- ② 2017.10.20 - 2017.10.21 : 連翹解毒湯(Table 2)를 2첩 3팩 120cc Tid 용법으로 복용하였다.
- ③ 2017.10.22. - 2017.10.23 : 小柴胡湯加味(Table 1)를 2첩 3팩 100cc Tid 용법으로 복용하였으며, 淸毒(黃連解毒湯) Ex제제를 Tid로 함께 복용하였다.
- ④ 2017.10.24 - 2017.10.31, 퇴원 이후 2주간 : 甘草瀉心湯加味(Table 3)를 2첩 3팩 100cc Tid 용법으로 복용하였으며, 淸毒(黃連解毒湯) Ex제제를 Tid로 함께 복용하였다.

2) 침치료 : 일회용 스테인리스 豪針(동방메디컬, 0.25x40mm)을 사용하여, 肺正格(太淵 太白 補, 魚際 少府 瀉) 大腸正格(足三理 曲池 補, 陽谷 陽谿 瀉)의 穴位를 취하여 20분간 留針하였으며, 2회/일 시술하였다.

3) 기타치료 :

- ① 2017.10.20 - 洗藥(Table 4)를 거즈에 적셔 환부에 도포하였으나, 사용 후 熱感이 더 발생하는 것 같다하여 사용을 중단하였다.
- ② 2017.10.21 - Carbon No.3002(Kokento Carbons)를 이용하여 환부에 10분간 광선요법을 2회/일 시행하였다. 사용 후 병변부위 乾燥感을 많이 호소하여 사용을 중단하였다.

Table 1. Composition of Sosihotang-gami.

Herb (Pharmaceutical name)	Amount(g)
柴胡 (Bupleuri Radix)	16
大棗 (Jujubae Fructus)	8
半夏 (Pinelliae Rhizoma)	6
生薑 (Zingiberis Rhizoma)	6
微蓼 (Ginseng Radicella)	6
丹參 (Salviae Miltiorrhizae Radix)	6
甘草 (Glycyrrhizae Radix)	6
Total Amount	54

Table 2. Composition of Yeongyoaedogtang.

Herb (Pharmaceutical name)	Amount(g)
金銀花 (Lonicerae Flos)	12
蓮翹 (Forsythiae Fructus)	8
柴胡 (Bupleuri Radix)	8
防風 (Saposhnikovize Radix)	4
川芎 (Cnidii Rhizoma)	4
獨活 (Angelicae Pubescentis Radix)	4
羌活 (Osterici Radix)	4
桔梗 (Platycodi Radix)	4
甘草 (Glycyrrhizae Radix)	4
荊芥 (Schizonepetae Spica)	4
黃芩 (Scutellariae Radix)	4
玄參 (Scrophulariae Radix)	4
枳殼 (Aurantii Immaturus Fructus)	4
赤茯苓 (Hoelen)	4
前胡 (Peucedani Radix)	4
麥芽 (Hordei Fructus Germinatus)	4
山楂 (Crataegi Fructus)	4
薄荷 (Menthae Herba)	2
Total Amount	86

Table 3. Composition of Gamchosasintang-gami.

Herb (Pharmaceutical name)	Amount(g)
甘草 (Glycyrrhizae Radix)	8
半夏 (Pinelliae Rhizoma)	6
黃芩 (Scutellariae Radix)	6
大棗 (Jujubae Fructus)	6
乾薑 (Zingiberis Rhizoma)	6
黃蓮 (Coptis japonica Makino)	2
Total Amount	34

③ 한방연고 - 紫雲膏(Table 5)를 환부의 滲出物 발생 부위 제외한 龜裂 및 鱗屑 부위에 수시로 바르도록 하였으며, 止痒膏(Table 6)를 癢痒感 호소부위에 사용하였다. 紫雲膏 사용시 환부의 乾燥感 및 당기는 느낌이 개선된다하여 지속적으로 사용하였다.

Table 4. Composition of Seyag.

Herb(Pharmaceutical name)	Amount(g)
苦參 (Sophorae Radix)	30
金銀花 (Lonicerae Flos)	10
蛇床子 (Cnidii Fructus)	10
枯白礬 (Alumen)	5
Total Amount	55

Table 5. Composition of Jaungo.

Herb(Pharmaceutical name)	Amount(g)
當歸(Angelicae Gigantis Radix)	108
紫草(Lithospermi Radix)	108
苦參 (Sophorae Radix)	108
Total Amount	324

Table 6. Composition of Jiyanggo.

Herb(Pharmaceutical name)	Amount(g)
金銀花 (Lonicerae Flos)	200
當歸(Angelicae Gigantis Radix)	100
紫草(Lithospermi Radix)	100
Total Amount	400

12. 피부의 관찰

일반 형광등 아래에서 iPhone7 카메라를 이용하여 촬영하였다.

13. 환자 동의

본 연구는 연구 대상자로부터 개인정보 및 사진수

집, 진료 정보 활용에 대해 충분히 설명하고 동의를 얻어 진행되었음을 밝힙니다.

14. 치료경과

17.10.10 左側 小腿部에 발생한 알레르기성 접촉 피부염으로 외래 치료를 시작하였다.

左側 小腿 內側面을 중심으로 膝部 이하부위에 發疹, 浮腫양상이 나타났으며, 이로 인한 癢痒感 및 熱感을 호소하였다. 癢痒感으로 인해 환부를 긁어서 생긴 擦過傷이 종아리 아래 1/2 부위에 있었다. 小柴胡湯加味方을 Tid로 복용 후 左側 小腿 內側面 原發斑 부위의 發疹 색이 경미하게 얼어졌으나 滲出物이 발생하였다. 癢痒感을 호소한 부위에 止痒膏 도포를 하였으나, 환부를 건드릴 경우 오히려 불편감을 호소하여 중단하였다.

17.10.16 종아리 병변의 滲出物이 심화되어 환부에 黃連解毒湯 약침 0.4cc 시행 및 淸毒 Ex제를 추가로 복용하였다. 약침 시행 후 左側 膝部부터 발등까지의 浮腫이 심화되었다.

17.10.17 L/C DERMA 방문하여 Inj-tx, po-med, Oin-tx.하였으나 증상 호전 보이지 않았다. 顔面의 양측 眼窩部 주위 發赤 및 경미한 浮腫이 발생하였으며, 안구의 뻑뻑함을 호소하였다. 또한 頸項部와 兩下肢 丘疹이 발생하였다.

17.10.20 深紅色 發赤 및 滲出物 지속되어 보행, 기립 및 일상생활 불편하여 입원 치료하기로 하였다. 외래 통원 치료 중 小柴胡湯加味 복용하였으나, 發疹의 범위 및 색 등의 변화 크게 없으며, 증상 심화되어 連翹解毒湯으로 변경하여 복용하였다. 본원 신경과 협진 통해 Lab 검사 의뢰하여 pt 알레르기성 문제로 사료되나, 左下肢 부위 滲出物, 發赤, 龜裂 증상이 심해 감염 문제 의심된다는 소견을 진단받았다. 입원 이후 惡寒, 高熱 등의 증상 없었으며, V/S Sign 및 Lab상 이상 소견을 보이지 않았다. 3차 병원 DERMA 진료 권하였으나 pt 과거 양방 치료시 항생제 사용 후 부작용

용 발생한 적 있었다며 우선 한방치료 지속하기를 원하였다(Fig. 1).

17.10.21 洗藥 사용 후 癢痒感은 다소 완화되었으나 환부 發赤의 색이 검붉어지는 변화를 보였고, 시간이 지나면 화끈거리는 듯한 熱感이 더 심해지는 것 같다하여 사용을 중단하였다. 다시 小柴胡湯加味를 복용하기 시작하였으며, 淸毒 Ex제를 Tid로 함께 복용하기 시작하였다(Fig. 2).

17.10.23 龜裂, 加被 부위 일부가 탈락하였으며, 즉양성 설시를 1회/일 하였다. 난방으로 인한 병실 내 온도 상승으로 야간 2회 정도 깨며 淺眠 경향을 보였다(Fig. 3).

17.10.24 膝部 內側 陰谷穴부위까지 發疹의 부위가 넓어지고, 무른변 상태가 지속되었다. 甘草瀉心湯加味方으로 처방을 변경하여 복용하고, 淸毒 Ex제는 지속 복용하였다.

17.10.25 甘草瀉心湯加味方으로 변경하여 복용한 이후 發疹의 색이 深紅色에서 赤褐色으로 붉은 기운이 점점 얼어지기 시작하였다. 입원 이후에도 起立시 흘러내릴 정도로 발생하던 滲出物의 양이 감소하였으며, 皮膚龜裂 또한 감소하였다. 양측 眼瞼 및 頸項部の 淡紅色 發赤 및 浮腫도 가라앉기 시작하였고, 변의 상태는 보통 변으로 호전되었다(Fig. 4).

17.10.26 滲出物이 소실되어 pt 계단 오르내리기 가능할 정도로 보행이 수월해졌다. 피부 龜裂부위에 각질이 탈락하고 새 살이 덮이기 시작하였다. 양측 眼瞼 및 頸項部の 淡紅色 發赤 및 浮腫 거의 소실되었다(Fig. 5). 본원 양방 이비인후과 의뢰하여 알레르기 검사(MAST)를 시행하였으나, 집먼지 진드기(+) 이외 특이 소견 없다는 결과가 나왔다. pt 평소 돼지고기 섭취시 알레르기 있는 것으로 알고 있었으나 음식물에 관련된 알레르기는 (-)로 나타났다.

17.10.28 각질 80% 이상 탈락하였고, 우측 하지 浮腫 가라앉았으며 발등부위에는 浮腫양상이 경미하게 남아있었다. 發赤의 색은 많이 얼어졌으나 계단을 오르내리거나 평지에서 보행 등 운동할 경우 일시적

으로 심화되는 경향을 보였다. 야간에도 더위로 천면하지 않고 숙면 상태 지속되었다(Fig. 6).

17.10.29 아침 기상 시에는 發赤 없이 보통 피부색을 보였으나, 기립시 재발생하였다. 滲出物은 더 이상 나타나지 않았고, 각질 90% 이상 탈락하였다. pt 평소에도 매우 활동적인 성향으로 보행에 더 이상 불편감 없자 빠른 시일 내 퇴원하기 원하였다(Fig. 7).

17.11.2 퇴원 후 업무로 좌측 종아리부위 다시 發疹이 나타나기 시작하였고, 업무를 줄이고 안정 취하며 경과 관찰하기로 하였다(Fig. 8).

17.11.6 發疹 남아있으나, 피부색은 좀 더 정상에 근접하였고, 익일 左側 大腿 內側까지 환부의 범위가 넓어졌으며 癢痒感은 하지의 後面이 심하였다. 이후 L/C 한의원에서 침 치료를 지속적으로 하였으며, 점차 증상 완화되어 18년 4월경까지 재발하지 않았다.

III. 고찰 및 결론

알레르기성 접촉피부염(Allergic contact dermatitis)은 특정 개인이 예민한 항원(Allergen)에 노출되어 발생하는 것으로, 원인이 되는 항원은 니켈, 크롬 같은 단순한 원소도 있지만 대부분 유기화합물들이다. 대다수의 접촉성 알레르기 항원은 노출된 것에 비해 소수에서만 감작(sensitization)을 일으킨다. 피부로 침투한 항원은 랑게르한스세포에 의해 T세포로 전달되어 감작된다. 이후 항원의 재침투시 T세포가 이를 인지하여 IL-1, IL-2, IL-3, IL-6, IFN- γ , TNF, GM-CSF 등 여러 Cytokine이 분비되고 염증반응이 유발되어 피부염이 발생한다. 최근에는 ICAM-1, LFA-1, ELAM-1, CD2, LFA-3 등 세포 유착분자들의 역할도 강조되고 있다^{3,8)}.

항원로부터 감작이 일어나기까지의 잠복기는 약 5~21일이며 재노출시에는 약 12~48시간 정도이다. Poison oak, ivy에 감작된 환자의 경우 가벼운 정도의 노출이 일어나면 皮部發赤이 2~3일 내에 나타나고

1~2주 내에 병변이 호전된다. 반면 심하게 노출된 경우는 병변이 더욱 빨리 나타나서 5~6시간이면 發赤이 나타나기 시작하여 2~3주의 기간이 지나야 호전된다. 접촉성 피부염의 발생인자는 유전적 소인, 항원의 농도, 노출의 기간, 피부의 부위에 따른 통과성의 정도, 면역적 내성의 정도, 기타 피부병의 유무 등과 관련성이 높다⁸⁾.

진단에 있어 환자의 나이, 성별, 직업, 취미 등과 관련하여 환자가 접촉되었을 것으로 유추되는 물질에 대한 정확한 문진이 가장 중요하다. 알레르기성 접촉 피부염의 원인 항원을 규명하기 위해서는 철펠시험(Patch Test)이 필수이다. 철펠시험은 항원을 사용하여 Finn chamber에 담아 피부에 붙여 48시간과 96시간 후 紅斑, 水疱 등의 형성 여부를 판독하는 것으로 보통 4일까지 양성이면 원인 항원으로 판정하게 된다. 대개 약 20종의 항원을 사용하게 되는데, 이는 전체 알레르기성 접촉 피부염 원인의 절반 정도를 차지한다. 보다 정확한 규명을 위해서는 환자가 직접 접촉한 물질을 피부에 문지른 후 병변 발생 여부를 관찰하는 유발시험(Provocative Test)도 이용되며, 병변의 발생부위와 발진의 모양도 진단 및 원인 항원의 발견에 중요하다. 철펠 검사 이외에 일반 혈액검사나 혈청 검사상 이상 소견을 보이는 경우는 드물다³⁾.

항원에 노출된 직후 가능하면 전신을 깨끗이 씻는 것이 예방법이며, 急性輕度에서 中等度の 滲出性 및 小水疱性 병변의 경우 항히스타민 복용, 小水疱 소실 이후 스테로이드 에어로졸, 크림, 로션 등을 국소적으로 도포, Calamine 같은 로션으로 증상 완화하는 등의 치료법이 있다. 急性의 심한 浮腫 및 水疱의 경우에는 국소치료에 더불어 전신적인 스테로이드를 초기에 투여하기도 한다. 단기간 스테로이드 사용으로 인한 부작용뿐만 아니라 膿痂疹, 蜂巢炎, 丹毒 등 2차 세균감염이 발생 가능하다⁸⁾.

본 증례에서는 금연 금주하는 보통 체구의 남자 pt로 17년 9월경 야외 필드에서 골프 치던 중 좌측 하지 종아리 부위 풀 접촉 이후 紅斑이 발생하고, 이후

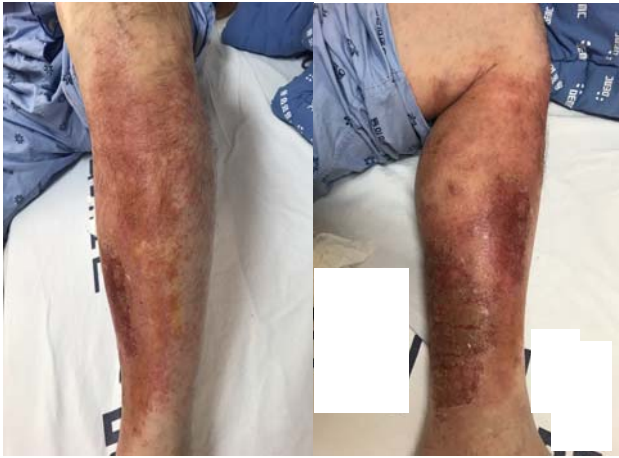


Fig. 1. 17.10.20.

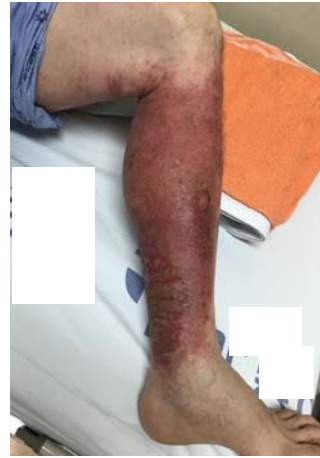

Fig. 2. 17.10.21.

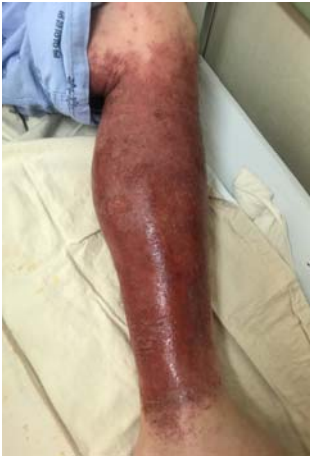

Fig. 3. 17.10.23.

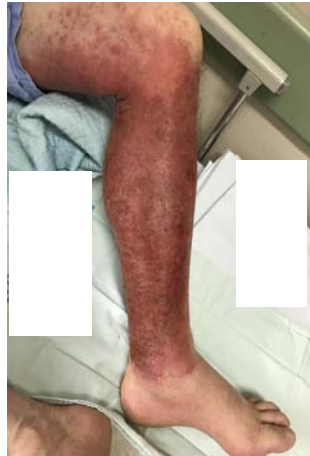

Fig. 4. 17.10.25.

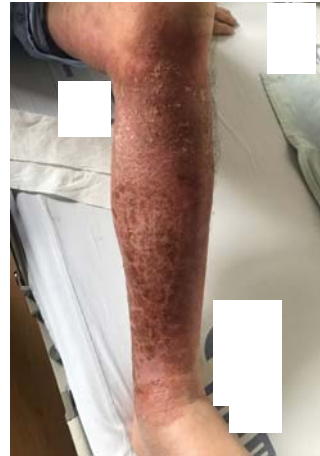

Fig. 5. 17.10.26.

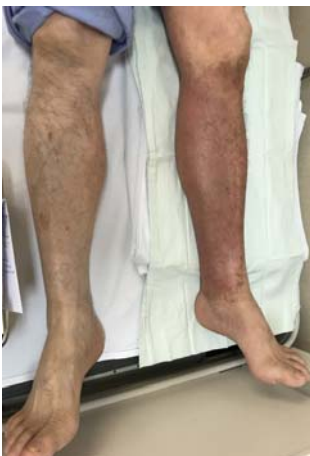

Fig. 6. 17.10.28.

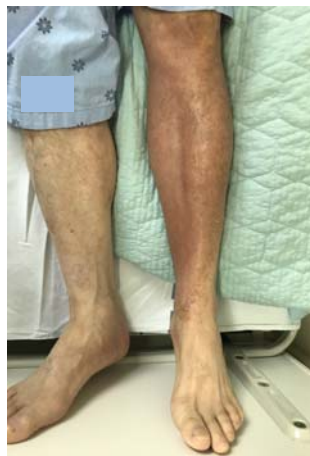

Fig. 7. 17.10.30.

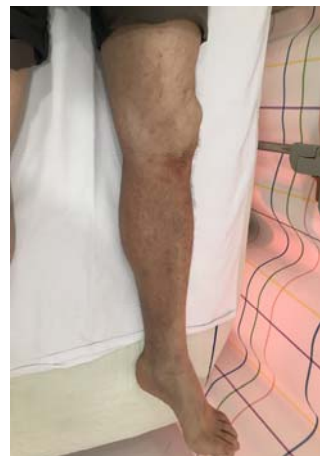

Fig. 8. 17.11.2.

發赤 심화 및 浮腫, 滲出物 발생으로 한양방 치료를 병행하였으나, 증상 악화되어 입원 치료를 하게 되었다.

과거에도 유사하게 접촉피부염으로 본원에서 한방 치료를 받은 기왕력이 있었으며, 특정 환경에 노출된 이후에 발생하였다는 점, 노출된 左側 下肢部 이외에도 右側 下肢, 兩側 上肢部, 顔面部, 頸項部 등 피부의 다른 부위에서도 반응이 나타난 것으로 보아 알레르기성 접촉피부염으로 판단하였다.

초기 외래 통원 가료 중 증상이 심화되면서 丹毒과 같은 감염질환으로 의심되기도 하였으나, 高熱, 惡寒, 頭痛, 疲勞感 등의 전신증상이 없었으며 병변이 빨갛고 주위와 경계가 뚜렷해지며 딱딱해지는 등의 전형적인 丹毒 증상과는 다른 양상을 보였다.

『傷寒論』⁹⁾ 조문에 근거한 辨病診斷體系에 따르면 감정과 행동의 패턴과 같은 주관성의 영역을 진단시 중요한 병리변화로 다루며, 이러한 주관적 요소들이 병을 유발하는 요인이 된다고 판단한다¹⁰⁾. 이에 저자는 問診을 통해 환자를 “太陽病 結胸”으로 진단하였다. 환자는 사업가로 평소 사회 활동이 잦았으며, 운동을 자주 즐기며 끊임없이 움직이며 매우 활동적인 경향의 사람으로 이는 『傷寒論』의 고문자적 해석¹⁰⁾에 따르면 움직임 또는 행동이 일정 기준점을 넘어서고 쉽게 지치지 않는 양상인 “脈浮而動數”에 해당한다. 또한 환자의 성격상 사업 관련 일을 함에 있어서 항상 노심초사하고 속을 잘 드러내지 않는 성향을 “心中懊憹 陽氣內陷 心下因硬”으로 판단하여 “太陽病 結胸”으로 진단하였다.

17년 9월경 증상 발생 후 외래 초진 시에는 항상 움직이려고 하고, 매우 활동적인 사람인 동시에 야외에서 운동 중에 발생하였다는 점, 발생 이후에도 가만히 있지 못하는 것을 “脈浮”로 보고 “太陽病”으로 R/O 하게 되었다. O/S 당시 스트레스로 熟眠을 취하기 어려웠으며, 평소 타인을 잘 믿지 않고 두려워하는, 의심하는 성격상의 특징을 “胸脅苦滿, 心煩, 或脇中煩”으로 해석하여 太陽病 처방 중 小柴胡湯加味를 사용

하였다. 이는 『傷寒論』⁹⁾ 조문 “傷寒五六日 往來寒熱 胸脅苦滿 嘔嘔不欲飲食 心煩 喜嘔 或脇中煩而不嘔 或渴 或腹中痛 或胸下痞硬 或心下悸 小便不利 或不渴 身有微熱 或咳者 小柴胡湯主之”에 근거하였다.

10여일간 小柴胡湯을 복용하였으나, 환부의 호전이 크게 없었고 下肢部 이외에도 顔面部, 頸項部 등 上部에도 發赤이 보여 清熱解毒하려는 목적으로 連翹解毒湯을 처방하였다. 또한 上熱感, 癢痒感 완화를 위해 洗藥을 거즈에 적서 환부에 도포하였으나, 오히려 發赤의 색이 검붉어지고 시간이 지나면 화끈거리고 더 열감이 느껴진다하여 洗藥 사용을 중단하였고, 탕약 복용과 함께 내복약으로 清毒 엑기스제(黃連解毒湯)을 처방하여 소양감 완화를 기대하였다.

증상 심화로 입원 후 처방한 連翹解毒湯 복용 후에도 뚜렷한 호전을 보이지 않아 傷寒論 辨病診斷體系에 따라 처방 변경을 고려하게 되었다. 환자의 경우 단순히 “脈浮而動數”이라는 과다 행동 자체가 병의 원인이 된 것이 아니고, 그 이면에 노심초사하고 남을 잘 믿지 못하며 자신을 잘 드러내려고 하지 않기 때문에(心中懊憹 陽氣內陷 心下因硬) 본인이 나서서 활동하게 된다 생각하여 太陽病 중에서도 結胸에 좀 더 가깝다고 판단하였다.

甘草瀉心湯加味 처방 구성 중 黃芩, 黃蓮¹²⁾과 같은 清熱燥濕藥으로 清熱燥濕, 瀉火解毒 하려는 목적도 있으며, 『傷寒論』⁹⁾ 조문 “傷寒中風 醫反下之 其人下利 一數十行 穀不化 腹中雷鳴 心下痞硬而滿 乾嘔 心煩不得安 醫見心下痞 謂病不盡 復下之 甚痞益甚 甘草瀉心湯主之”에서 증상 심화시 환자의 병변부위에서 나타나는 浮腫 증상을 “滿”과 연관지어 생각했다. 또한 O/S 당시 및 입원 기간 중간에 발생한 수면 상태의 불량함은 “乾嘔 心煩不得安”의 개념으로 이해하였으며, Glabridin, Glycyrrhizin 등이 포함되어 한방의 스테로이드계제로 알려진 甘草를 사용함으로써 抗炎 효과를 기대해 보았다.

치료 기간 중 피부질환과 관련해 “肺主氣, 肺朝百脈, 肺主皮毛, 肺開竅於鼻, 其華在毛, 脈氣肅降 通調水

道¹³⁾라는 주요 생리기능을 가진 肺와 이와 表裏관계 를 이루는 大腸 正格을 기본으로 1일 2회의 침 치료 를 하였다.

기타 외용법으로 본원에서 제조한 止痒膏, 洗藥을 사용해 소양감, 피부의 상열감 감소를 기대하였으나, 이미 급성기를 지나 외용제만으로 解熱하는 것으로는 증상 개선에 부족하였던 것으로 사료된다. 오히려 皮膚 龜裂熱感에 이차적으로 따르는 乾燥感 개선 등 을 위해 한방 연고인 紫雲膏를 사용하였을 때 환자의 불편감이 감소하여 수시로 바를 수 있도록 티칭하였다.

또한 아토피 병변 부위에 햇볕을 쬐이면 증상이 호 전되는 것에 착안하여 개발된 광선요법¹⁴⁾ 중 Kokento Carbons 탄소봉을 사용하여 환부에 조사하 였다. 김¹⁴⁾ 등의 연구에 따르면 10명의 아토피 피부염 환자에 Narrow band UVB를 조사한 결과 8명에서 소양감 감소의 효과가 나타났다. 자외선 조사를 통해 T-cell에 영향을 주어 면역학적 불감상태를 유발하여 癢痒感, 發赤 억제 등의 효과를 기대하였으나, 환자의 경우 병변의 건조화라는 부작용을 호소하여 1일 2회 사용 후 중단하였다.

본 증례는 항원 노출 최소 4주 이상의 기간 이후에 도 악화양상을 보이던 중증의 알레르기성 접촉 피부 염에 스테로이드 등의 양방치치 없이 한방 치료만으 로 호전을 보였다는 점에서 의의가 있다. 또한 『傷寒 論』 조문에 근거한 辨病診斷體系를 이용하여 甘草瀉 心湯 처방을 투여하여 단기간에 유의한 효과를 나타 내었다. 외래치료 시작일부터 입원 중반부까지 2주간 의 기간 동안 지속적으로 紅斑이 유지되고, 침상에서 환부를 거상하고 있어야할 정도로 浮腫 및 滲出物이 발생하였다. 그러나 치료 시작 2주 이후 즉, 甘草瀉 心湯 加味方을 복용한 이후부터는 급속도로 증상 호전을 보이기 시작하여 정상 피부색까지 회복되는 경과를 보였다. 그러나 진단학적 검사에 있어 MAST 검사를 시행하였으나, 추가적으로 정확한 원인 항원 규명을 위한 첩포시험(Patch Test)를 시행하지 못했다는 한

계점이 있다. 또한 입원 가료 중 Daily로 사진 촬영을 통해 변화 양상을 관찰하였으나, 치료 전후 癢痒感, 滲出物 등으로 인한 불편감 주관적 호전 정도를 VAS, 삶의 질 척도 등의 객관적인 평가지표로 평가하지 못 한 것에 대한 아쉬움이 남는다.

본 증례는 『傷寒論』의 기존 해석과는 달리 辨病診 斷體系라는 새로운 진단 체계를 통해 古方을 사용해 한방적 치료로만 급성 피부 질환을 치료했다는 점에 서 의의가 있으며 추후 임상에서 피부질환 환자 치료 에 새로운 접근 방식으로 유의한 자료가 될 것으로 사료된다.

References

1. Department of Dermatology of Seoul University College of Medicine, Dermatology. 3rd ed. Seoul:Korea Medical Publishing co. 2011:32-5.
2. Jung JY, Ha CM. Primary care of skin disease. 2st ed, Seoul:Mdworld, 2007:328-52.
3. Gang WH. Atlas of Skin Disease. 2st ed. Seoul:Hanmi Medical. 2008:103-6.
4. Seo HS, Yoon HJ, Ko WS, Kim KJ, Kim NK, Kim YB, et al. Text of Traditional Korean Dermatology & Surgery. 1st ed. Busan:Sunwo. 2007:352-5.
5. Kim BNR, Chae JW. Effects of Cicadae Periostracum in Allergic Contact Dermatitis Induced by DNCB in Mice. J Pediatr Korean Med. 2015;29(2):01-15.
6. Lim TH, Park HS. The Effects of GalGunSeunggi-tang on Mice Induced Allergic Contact Dermatitis by DNCB. J Sasang Constitut Med. 2015;27(2):240-253.
7. Kim BA, Yang JC, Park CI. Effect of

- Hwangryunhaedok-tang Extracts on DNCB-induced Allergic Contact Dermatitis, Kor J Herbology. 2009;24(2):1-5.
8. Ahn SG, Jang KH, Kim TH, Jung J, Chun SH, Kang YC, et al, Common Skin Disease, 3rd ed, Seoul:Jungwo, 2015:2-4,16-22.
 9. Jang JK, The Treatise on Febrile Diseases.
 10. Rho YB, Lee JH, Ha HY. The Fundamental Meaning of Mai and Shanghanlun Provisions Based on Paleography. J of KMediACS, 2015;7(1):1-14.
 11. Kim KY, Rho YB. The Paleographical Translation and Interpretation of Shanghanlun, Seoul:Badabooks Publisher, 2015;4-21,49-53.
 12. The Text Complication Committee of Korean Herbal Association, Text of Herbalogy, 3rd ed, Seoul:Younglimsa, 2016.
 13. The Text Complication Committee of Meridians & Acupoints Association, Details of Meridians & Acupoints(Volume 1) A Guidebook for College Students, 6th ed, Daejeon:Jongryeonamu publishing co, 2012.
 14. Kim SB, Kim KJ. Effect of narrow band UVB for Pruritus of Atopic Dermatitis. J of Korean Oriental Medicine Institute of Kyungwon university, 2004;8:151-7.